ご挨拶

会長　鈴　木　正　志
大分大学医学部耳鼻咽喉科学講座

第32回日本口腔・咽頭科学会総会ならびに学術講演会を私共大分大学医学部耳鼻咽喉科学教室が担当させていただくことになり，教室員一同誠に光栄に存じます．会長にご指名いただきました吉原俊雄前理事長，そして学会準備にあたりご指導・ご支援賜りました三輪高喜理事長をはじめ学会役員の皆様および会員の皆様に心より感謝申し上げます．

さて本学会が大分県で開催されるのは，平成7年に前任の茂木五郎教授が別府市で第8回を担当して以来2回目24年ぶりのことになります．その時私は医局長を務めており学会の事務局を任され，多くの皆様のご参加を得て活発なご討議がなされ，無事に会が終了した時に安堵したことを思い出します．今回も参加される皆様にとりまして実り多い学会となるよう，また滞りなく学会が成功裏に終えられるよう，これまで多くの先生方のご協力を仰ぎ鋭意準備して参りました．

今回のテーマは「生命維持とQOL向上に貢献する口腔・咽頭科診療」としましたが，日本耳鼻咽喉科学会の関連する学会としての本学会の重要性を鑑みると，むしろこれは学会のキャッチコピーに相応しいのかもしれません．この認識にたってプログラムの作成・構成を行なったつもりではありますが，内容につきましては皆様のご批評を仰ぎたいと存じます．口腔・咽頭は飲食の出発点であります．特別講演1では三和酒類（株）の古屋浩二氏に「土地が育むワインの楽しさ～日本一への道のり～」と題してワインの楽しさ・素晴らしさについて語っていただき，特別講演2では順天堂大学の竹田和由先生に「身体を守る免疫の話：乳酸菌とNK細胞」と題して乳酸菌飲料の有用性や魅力に触れていただけるものと思います．頭頸部領域では，ロボット支援手術でご高名な米国アリゾナ大学のSteven J. Wang先生に海外招聘講演「Trans-Oral Robotic Surgery: Indications, Practical Tips, and Future Applications」をお願いしました．また口腔・咽頭癌でも大きく重要性を増しつつある化学療法に焦点を当て，国立がん研究センター東病院の田原　信先生に司会をお願いし「口腔・咽頭癌に対するがん薬物療法の現在と今後の展望」を企画しました．パネルディスカッション1では，本学会の柱の1つである睡眠に関して「睡眠医療の新展開～耳鼻咽喉科疾患における新たな可能性～」というテーマで睡眠医療の広がりを期待しつつ，司会を三輪高喜理事長，名古屋市立大学の中山明峰先生にお願いしました．またパネルディスカッション2では，これもまた本学会の外せない領域である嚥下に関し「嚥下障害の診断から治療へのプロセス」というテーマを設定し，高知大学の兵頭政光先生に嚥下治療の流れがよく理解できるように司会をお願いしました．イブニングセミナーでは，日本医科大学の松延　毅先生に「唾液腺管内視鏡の登場とこれからの唾液腺疾患診療」を担当していただきます．教育セミナーでは，大分大学診断病理学の駄阿　勉先生に「唾液腺腫瘍の病理診断」，国立成育医療研究センターの守本倫子先生に「小児の口腔咽頭疾患」，旭川医科大学の高原　幹先生に「扁桃病巣疾患の最近のトピックス」をそれぞれお話しいただきます．そして専門医共通講習「医療安全管理の実際」を大分大学医療安全管理医学の平松和史先生にお願いしています．その他にランチョンセミナーを4題企画しました．以上の特別企画により会員の先生方に口腔・咽頭科学についての最新の知見，臨床，研究に有用な情報を提供できることを切に願っております．しかし，学会の学術講演会においては会員による一般演題が主役であることは申すまでもありません．したがって，今回は限られた時間の中で可能な限り特別企画と一般演題が重複しないように致しました．

ポスターにある写真は大分市にある西洋医術発祥記念像です．大友宗麟時代，イエズス会宣教師であったポルトガル人ルイス・デ・アルメイダは私財を投じて乳児院や総合病院を建てました．これが日本初の育児施設や病院であり，西洋医学が初めて導入された記念の像です．この大分の地で再び本学会が開催できることは意義深いことと思っています．大分は古くは「豊のくに」と呼ばれ，豊富な山海の食材，多くの温泉に恵まれています．9月の大分市は残暑と台風が若干心配されますが，大分の豊かさを是非満喫していただければと思います．どうぞ，万障お繰り合わせの上，ご参加下さいますようお願い申し上げます．

ご　案　内

1. 会期・会場

・会　期：2019 年 9 月 12 日（木）・13 日（金）

・会　場：ホテル日航大分　オアシスタワー

〒 870-0029　大分県大分市高砂町 2-48　TEL 097-533-4411

2. 参加登録受付

・日　時：9 月 12 日（木）07：30～19：00

9 月 13 日（金）07：30～14：00

・場　所：5 階 ホワイエ

・参加費：13,000 円

ネームカード（参加証明書）に所属・氏名をご記入の上，会期中は必ずご着用ください．

※事前登録は行いません．

※ネームカードの再発行は行いませんので，紛失なさらないようご注意ください．

※初期臨床研修医および医学部学生は無料で参加できます．受付で学生証など身分の証明できるものをご提示ください．

3. 日本耳鼻咽喉科学会専門医制度

Ⅰ．登録システム

2019 年より学会参加登録と専門医講習受講登録に会員情報新システムが導入されました．2018 年 11 月末に全日耳鼻会員に郵送されました「日本耳鼻咽喉科学会会員カード（IC カード）」を持参してください．「日本耳鼻咽喉科学会認定耳鼻咽喉科専門医証（旧カード）」は使用できません．これらの登録は専門医が対象です．

IC カード　　旧カード

1）「IC カード」による登録が必要な時

①学会参加登録：学会会場に来場時

②専門医講習受講登録：耳鼻咽喉科専門医領域講習，専門医共通講習の受講の入退室時

なお，②にはまず①の登録が必要です．

2）「IC カード」の使用方法

カードリーダー上にカードを置くと，接続されたコンピュータ上に名前が表示されますので，コンピュータ画面を確認してからカードを取ってください．

3)「IC カード」を忘れた時

ICカードをお忘れになった場合は，学会参加登録は総合受付横の専門医受付でお申し出ください．また，専門医講習受講は入退時に会場前のICカードサポート窓口にて，入場退場の個別対応をさせていただきますので，必ずお越しください．

Ⅱ．学会参加登録

本学会への参加・登録によって2単位取得できます．

Ⅲ．専門医講習受講登録

本学術講演会では

・耳鼻咽喉科専門医領域講習を3セッション開催します
（1セッション1単位，上限2単位まで取得可能）．

・専門医共通講習は1セッション開催します
（1単位取得可能）．

※専門医講習受講前に必ず学会参加登録を済ませてください．

※講習開始5分以降の入退場はできません．

1）耳鼻咽喉科専門医領域講習

・9月12日（木）11：30〜12：30　第1会場
海外招聘講演：「Trans-Oral Robotic Surgery：Indications, Practical Tips, and Future Applications」
演者：Steven J Wang（University of Arizona）

・9月12日（木）18：20〜19：20　第5会場
イブニングセミナー：「唾液腺管内視鏡の登場とこれからの唾液腺疾患診療」
演者：松延　毅（日本医科大学）

・9月13日（金）10：45〜11：45　第1会場
特別講演2：「身体を守る免疫の話：乳酸菌とNK細胞」
演者：竹田和由（順天堂大学）

2）専門医共通講習（医療安全）

・9月13日（金）15：55〜16：55　第1会場
専門医共通講習：「医療安全管理の実際」
演者：平松和史（大分大学）

4. クローク

3階，5階，21階のホテルのクロークをご利用ください．

貴重品につきましては，各自お持ちいただきますようお願いいたします．

【開設時間】

9月12日（木）07：30〜21：30

9月13日（金）07：30〜18：00

5. 企業展示・書籍展示・ドリンクコーナー

3階 月・花で行います．

【開設時間】
9月12日（木）08：00〜21：30
9月13日（金）08：00〜16：00

6. 総会
・日　時：9月12日（木）13：50〜14：20
・場　所：第1会場（5階 孔雀）

7. 会員懇親会
・日　時：9月12日（木）19：30〜21：00
・場　所：5階 孔雀
会費は無料です．ネームカードをご着用の上，奮ってご参加ください．

8. ランチョンセミナー
両日とも第1会場，第2会場にて行います．お弁当をご用意いたしますが，数に限りがございます．
※整理券の配布は行いません．

9. 役員会
理事会
・日　時：9月11日（水）15：00〜17：00
・場　所：5階 孔雀
評議員会
・日　時：9月11日（水）17：00〜18：00
・場　所：5階 孔雀

10. その他
会場内では携帯電話をマナーモードに設定し，ご使用をお控えください．
会場内での撮影・録画・録音は禁止いたします．

【司会・座長の先生方へ】
ご担当いただくセッションの開始10分前までに次座長席にお着きください．
発表時間，質疑応答時間を厳守し，円滑な運営にご協力をお願いいたします．

【発表される先生方へ】
1. 発表時間
一般演題は発表7分，質疑応答3分です．座長の指示に従い，時間厳守でお願いいたします．円滑な進行のため，発表群開始時間の10分前までに次演者席にお着きください．

2. 発表形式
PC（1面）での発表に限ります．35mmスライド，mini-DV，VHS，ブルーレイディスク等での発表はできませんのでご注意ください．発表の際は演台に設置してありますモニターとマウス・キーボードを使用して，演者ご本人で操作をお願いいたします．

3. データ受付時間

ご発表の 20 分前までに，データを PC 受付までお持ちください．第 1 日目午前中に発表の方はお早めに受付をお済ませください．第 2 日目発表の方は前日も受付を行います．

【PC 受付開設場所・時間】

3 階 ホワイエ

9 月 12 日（木）07：30〜18：00

9 月 13 日（金）07：30〜15：00

4. データ受付および保存方法

・データの持ち込み（Windows のみ），PC 本体の持ち込み（Windows・Macintosh とも）に対応いたします．

・PC 受付でのデータ修正はできませんので，事前に必ず「文字化け」や「動画」の動作確認をお願いいたします．

・発表データは事前に必ずウイルスチェックを行い，USB メモリに保存したものをご持参ください．

・保存ファイル名には，演題番号，名前を以下の例のように入力してください．
（例）演題番号 100 口腔太郎の場合「100・口腔太郎 .ppt」

・必ずバックアップ用のデータをお持ちください．

・PC 本体を持ちこまれる場合，外部モニター接続端子（MiniD-sub15 ピン）をご確認の上，コネクターが必要であれば必ずご持参ください．また AC アダプターをお忘れにならないようご注意願います．

・当学会でご用意いたします PC OS は Windows10 です．

・対応可能なアプリケーションソフトは Windows Microsoft Power Point 2007，2010，2013，2016 です．

・フォントは Windows 標準フォント（MS ゴシック，MS 明朝等）をご使用ください．特殊フォントには対応しておりません．

・液晶プロジェクターの解像度は XGA（1024 × 768）です．本体の解像度をあらかじめ設定しておいてください．

動画について

・動画をご使用の場合は PC 本体のお持ち込みをお勧めいたします．

・動画ファイルは Windows Media Player（MPEG4 形式）で再生できるもので作成ください．

・MPEG-2 の場合は圧縮形式によっては再生できない場合があります．また容量の大きい（30M 以上）AVI 形式の画像データは受付できません．

・動画ファイルのリンクデータは，一つのフォルダにまとめて保存してください．

・データは学会終了後に，事務局が責任を持って消去いたします．

【学会事務局】

大分大学医学部耳鼻咽喉科学講座

〒 879-5593　大分県由布市挾間町医ヶ丘 1-1

TEL：097-586-5913　FAX：097-549-0762

E-mail：jssp32@kyodo-cs.com，oita-orlhns@oita-u.ac.jp

事務局長：渡辺　哲生

交通案内

ホテル日航大分 オアシスタワー　〒870-0029 大分県大分市高砂町2-48
TEL 097-533-4411　FAX 097-533-6140

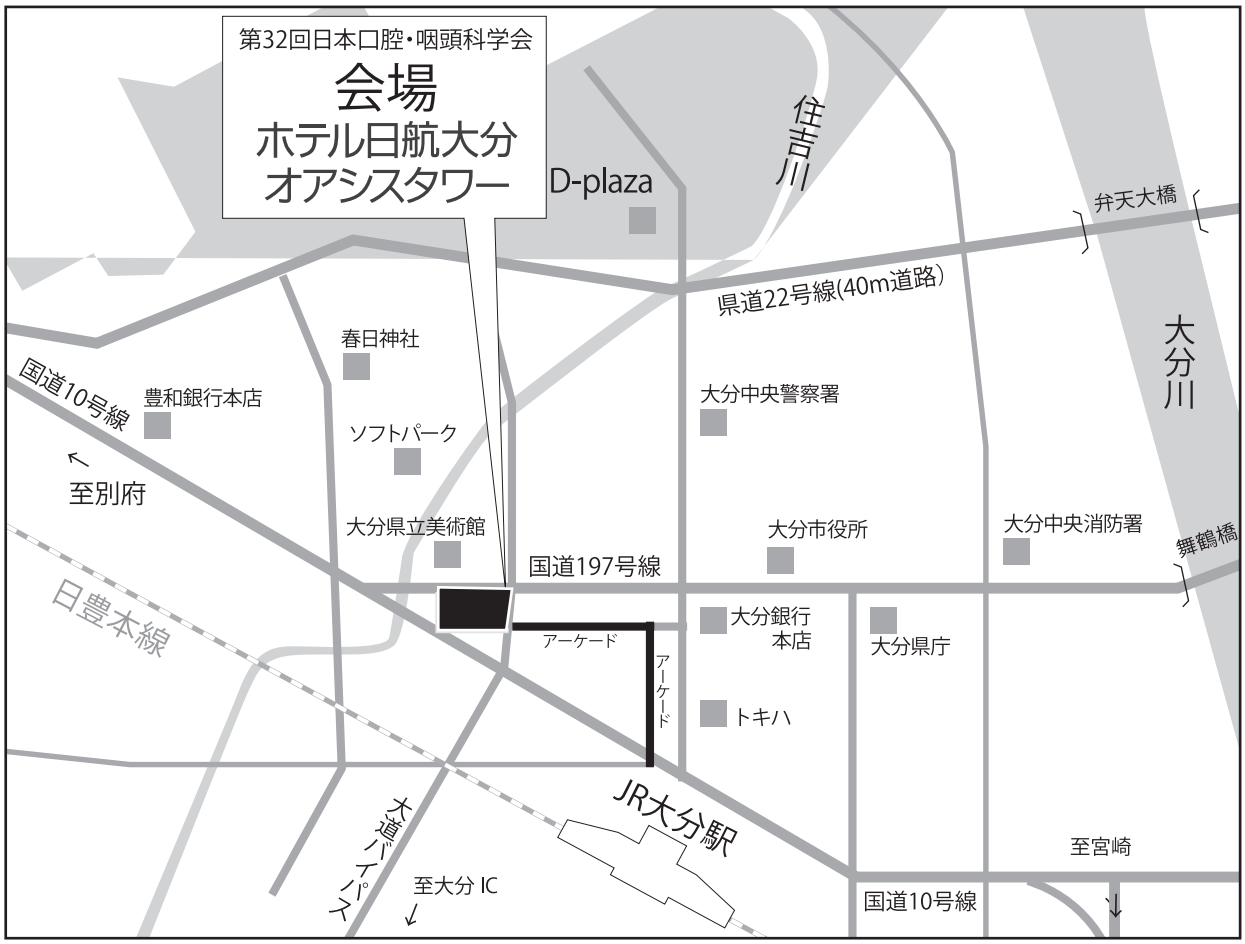

飛行機をご利用の場合

◆大分空港から空港特急バス　エアライナー利用（所要時間：約1時間8分）

・大分空港エアライナー乗場にて乗車 → JR大分駅前降車 → JR大分駅よりタクシーで約2・3分、もしくは徒歩で約8分
【エアライナーお問合せ先 】

大分交通　097-534-7455　ホームページはこちら≫ http://www.oitakotsu.co.jp

※エアライナー空港発⇔大分駅前着までの所要時間　約1時間8分（道路状況によって時間が変わる場合がございます。）
※空港特急バスエアライナー などは接続便によって発車時刻が異なります。

電車をご利用の場合

◆JR大分駅「府内中央口」1番ホーム出口

・JR大分駅からタクシーで　約2・3分 (道路状況によって変動します)
・JR大分駅から徒歩で　約10分

会場案内

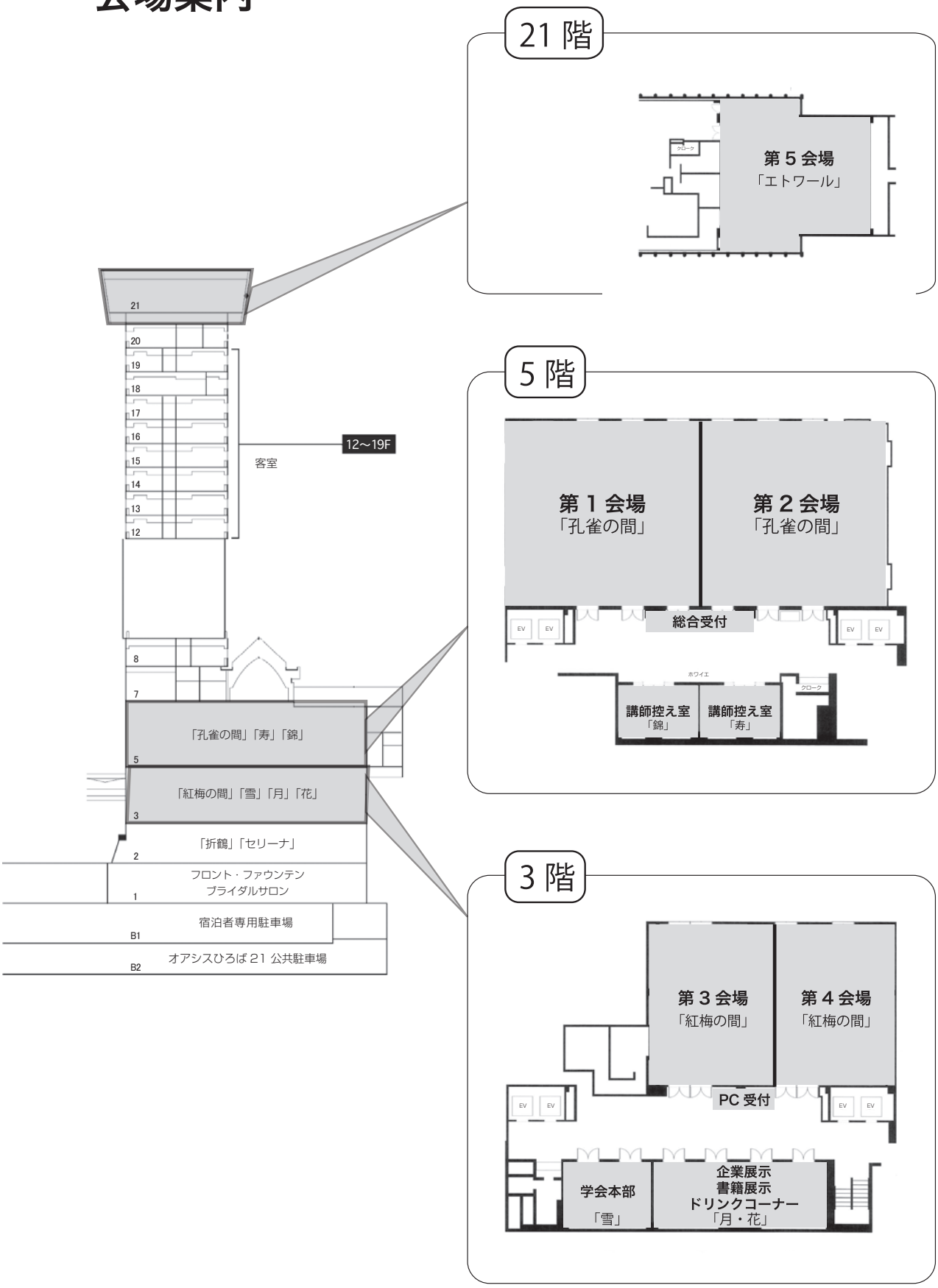
21 階
クローク
第 5 会場
「エトワール」
5 階
第 1 会場
「孔雀の間」
第 2 会場
「孔雀の間」
EV
EV
総合受付
EV
EV
ホワイエ
クローク
講師控え室
「錦」
講師控え室
「寿」
3 階
第 3 会場
「紅梅の間」
第 4 会場
「紅梅の間」
EV
EV
PC 受付
EV
EV
学会本部
「雪」
企業展示
書籍展示
ドリンクコーナー
「月・花」
21
20
19
18
17
16
15
14
13
12
12～19F
客室
8
7
「孔雀の間」「寿」「錦」
5
「紅梅の間」「雪」「月」「花」
3
「折鶴」「セリーナ」
2
フロント・ファウンテン
ブライダルサロン
1
宿泊者専用駐車場
B1
オアシスひろば 21 公共駐車場
B2

第1日目 9月12日(木) 日程表

第1会場 5階 孔雀

開会の辞 8:10-8:20

教育セミナー 1 8:20-9:05
唾液腺腫瘍の病理診断
司会：河田 了（大阪医大）
演者：駄阿 勉（大分大診断病理学）

教育セミナー 2 9:05-9:50
小児の口腔咽頭疾患
司会：岩井 大（関西医大）
演者：守本 倫子（国立成育医療研究センター）

パネルディスカッション1 9:50-11:20
睡眠医療の新展開
～耳鼻咽喉科疾患における新たな可能性～
司会：中山 明峰（名古屋市立大）
三輪 高喜（金沢医大）

[領域講習] 海外招聘講演 11:30-12:30
Trans-Oral Robotic Surgery: Indications, Practical Tips, and Future Applications
司会：三輪 高喜（金沢医大）
演者：Steven J Wang（University of Arizona）

ランチョンセミナー 1 12:40-13:40
頭頸部癌免疫治療のアートとサイエンス
司会：丹生 健一（神戸大）
演者：益田 宗幸（九州がんセンター）

総会 13:50-14:20

学会奨励賞授賞式・講演 14:20-14:50

シンポジウム 14:50-16:20
口腔・咽頭癌に対するがん薬物療法の現在と今後の展望
司会：田原 信（国立がん研究センター東病院）

特別講演1 16:20-17:20
土地が育むワインの楽しさ～日本一への道のり～
司会：吉原 俊雄（東都文京病院）
演者：古屋 浩二（三和酒類株式会社安心院葡萄酒工房工房長）

懇親会
時間：19:30～21:00／会場：5階孔雀

第2会場 5階 孔雀

第1群 8:20-9:10
嚥下障害（1～5）
座長：土井 勝美（近畿大）
平野 滋（京都府立医大）

第2群 9:10-9:50
咽後膿瘍鑑別疾患（6～9）
座長：山下 裕司（山口大）

ランチョンセミナー 2 12:40-13:40
アレルギー性鼻炎と咽頭症状
司会：村上 信五（名古屋市立東部医療センター）
演者：黒野 祐一（鹿児島大）

第3会場 3階 紅梅

第3群 8:20-9:10
扁桃摘出術（10～14）
座長：原渕 保明（旭川医大）
保富 宗城（和歌山県立医大）

第4群 9:10-9:50
膿瘍（15～18）
座長：大堀 純一郎（鹿児島大）

第5群 17:20-17:50
睡眠時呼吸障害1（19～21）
座長：鈴木 雅明（帝京大学ちば総合医療センター）

第6群 17:50-18:20
睡眠時呼吸障害2（22～24）
座長：鈴木 秀明（産業医大）

第4会場 3階 紅梅

第7群 8:20-9:10
免疫アレルギー 1（25～29）
座長：竹内 裕美（鳥取大）
藤枝 重治（福井大）

第8群 9:10-9:40
免疫アレルギー 2（30～32）
座長：近松 一朗（群馬大）

第9群 17:20-18:20
感染症（33～38）
座長：小林 一女（昭和大）
余田 敬子（東京女子医大東医療センター）

第5会場 21階 エトワール

第10群 8:20-8:50
味覚（39～41）
座長：山村 幸江（東京女子医大）

第11群 8:50-9:40
味覚障害（42～46）
座長：大島 猛史（日本大）
將積 日出夫（富山大）

第12群 17:20-18:00
免疫アレルギー 3（47～50）
座長：清水 猛史（滋賀医大）
武田 憲昭（徳島大）

[領域講習] イブニングセミナー 18:20-19:20
唾液腺管内視鏡の登場とこれからの唾液腺疾患診療
司会：黒野 祐一（鹿児島大）
演者：松延 毅（日本医大）

第2日目 9月13日(金) 日程表

第1会場（5階 孔雀）

- 8:20-9:05 **教育セミナー 3**
  扁桃病巣疾患の最近のトピックス
  司会：中田 誠一（藤田医大ばんたね病院）
  演者：高原 幹（旭川医大）
- 9:05-10:35 **パネルディスカッション2**
  嚥下障害の診断から治療へのプロセス
  司会：兵頭 政光（高知大）
- 10:45-11:45 **[領域講習]特別講演2**
  身体を守る免疫の話：乳酸菌とNK細胞
  司会：香取 幸夫（東北大）
  演者：竹田 和由（順天堂大細胞機能研究室）
- 11:55-12:55 **ランチョンセミナー 3**
  頭頸部癌に対する癌薬物療法の位置付け―頭頸部外科医の立場から―
  司会：川内 秀之（島根大）
  演者：中島 寅彦（九州医療センター）
- 13:05-14:05 **第13群**
  睡眠時呼吸障害3（51～56）
  座長：佐藤 慎太郎（名古屋市立大学病院睡眠医療センター）
  千葉 伸太郎（太田総合病院）
- 14:05-14:55 **第14群**
  睡眠時呼吸障害4（57～61）
  座長：和田 弘太（東邦大学医療センター大森病院）
- 14:55-15:45 **第15群**
  中咽頭腫瘍（62～66）
  座長：折田 頼尚（熊本大）
  室野 重之（福島県立医大）
- 15:55-16:55 **[医療安全]専門医共通講習**
  医療安全管理の実際
  司会：市村 恵一（石橋総合病院）
  演者：平松 和史（大分大医療安全管理医学）

第2会場（5階 孔雀）

- 8:20-9:00 **第16群**
  咽頭腫瘍（67～70）
  座長：星川 広史（香川大）
- 11:55-12:55 **ランチョンセミナー 4**
  口腔の不定愁訴への対応
  司会：友田 幸一（関西医大）
  演者：任 智美（兵庫医大）
- 13:05-13:35 **第17群**
  上咽頭癌（71～73）
  座長：吉崎 智一（金沢大）
- 13:35-14:05 **第18群**
  中咽頭癌（74～76）
  座長：猪原 秀典（大阪大）
- 14:05-14:55 **第19群**
  下咽頭癌・咽頭癌（77～81）
  座長：塩谷 彰浩（防衛医大）
  山下 拓（北里大）
- 14:55-15:25 **第20群**
  血管病変（82～84）
  座長：平野 隆（大分大）

第3会場（3階 紅梅）

- 8:20-9:00 **第21群**
  口腔癌1（85～88）
  座長：小林 斉（昭和大藤が丘病院）
- 13:05-13:35 **第22群**
  口腔癌2（89～91）
  座長：生駒 亮（横浜南共済病院）
- 13:35-14:05 **第23群**
  口腔悪性腫瘍（92～94）
  座長：飯田 政弘（東海大）
- 14:05-14:35 **第24群**
  顎下腺腫瘍（95～97）
  座長：鈴木 幹男（琉球大）
- 14:35-15:45 **第25群**
  唾石症（98～104）
  座長：竹野 幸夫（広島大）
  出島 健司（京都第二赤十字病院）

第4会場（3階 紅梅）

- 8:20-9:00 **第26群**
  口腔（105～108）
  座長：岡野 光博（国際医療福祉大）
  春名 眞一（獨協医大）
- 13:05-13:35 **第27群**
  口腔咽頭潰瘍（109～111）
  座長：池田 勝久（順天堂大）
- 13:35-14:25 **第28群**
  頸部（112～116）
  座長：東野 哲也（宮崎大）
  西崎 和則（岡山大）
- 14:25-15:35 **第29群**
  異物，検査診断，その他（117～123）
  座長：太田 伸男（東北医科薬科大）
  渡辺 哲生（大分大）

第5会場（21階 エトワール）

- 8:20-9:00 **第30群**
  耳下腺腫瘍（124～127）
  座長：高野 賢一（札幌医大）
- 13:05-14:15 **第31群**
  耳下腺悪性腫瘍（128～134）
  座長：塚原 清彰（東京医大）
  寺田 哲也（大阪医大）
- 14:15-14:45 **第32群**
  耳下腺良性腫瘍（135～137）
  座長：鈴鹿 有子（関西医大）
- 14:45-15:25 **第33群**
  唾液腺腫瘍（138～141）
  座長：中川 尚志（九州大）

第1日9月12日（木）
第1会場（5階 孔雀）

教育セミナー1　（8：20〜9：05）

司会　河　田　了（大阪医科大学）

「唾液腺腫瘍の病理診断」

駄阿　勉（大分大学医学部診断病理学講座）

教育セミナー2　（9：05〜9：50）

司会　岩　井　大（関西医科大学）

「小児の口腔咽頭疾患」

守本　倫子（国立成育医療研究センター耳鼻咽喉科）

パネルディスカッション1　（9：50〜11：20）

司会　中　山　明　峰（名古屋市立大学）
三　輪　高　喜（金沢医科大学）

「睡眠医療の新展開〜耳鼻咽喉科疾患における新たな可能性〜」

1. めまい疾患における睡眠障害の関与
   許斐　氏元
   （声とめまいのクリニック二子玉川耳鼻咽喉科，東京医大耳鼻咽喉科・頭頸部外科学分野）
2. 睡眠とめまいの関連性を追求する
   中山　明峰（名古屋市立大学耳鼻咽喉科＆睡眠医療センター）
3. 耳鼻咽喉科における睡眠と耳鳴の関連性
   藤永　真希，鈴木　正志（大分大学医学部耳鼻咽喉科・頭頸部外科）
   中山　明峰（名古屋市立大学医学部耳鼻咽喉科・頭頸部外科学教室）
4. A Preliminary study on the correlation between OSAHS and Chronic tinnitus
   劉　秀麗（The First Affiliated Hospital of Dalian Medical University, Department of Otolaryngology, Vertigo Clinic Treatment Center）
   Hong Zhijun（Department of Otolaryngology Shangdong provincial Western Hospital, Jinan, 25000, China）
   中山　明峰（名古屋市立大学耳鼻咽喉科＆睡眠医療センター）
5. 鼻科手術と睡眠の質についての検討
   高林　宏輔（旭川赤十字病院耳鼻咽喉科）
6. 睡眠から鼻呼吸を考える
   和田　弘太（東邦大学医学部耳鼻咽喉科）

海外招聘講演　（11：30〜12：30）【領域講習】

司会　三　輪　高　喜（金沢医科大学）

「Trans-Oral Robotic Surgery: Indications, Practical Tips, and Future Applications」

Steven J Wang, MD
（Department of Otolaryngology-Head and Neck Surgery, University of Arizona, USA）

ランチョンセミナー 1　　(12：40〜13：40)

司会　　丹　生　健　一（神戸大学大学院）

「頭頸部癌免疫治療のアートとサイエンス」

益田　宗幸（国立病院機構九州がんセンター）

シンポジウム　　(14：50〜16：20)

司会　　田　原　　信（国立がん研究センター東病院）

「口腔・咽頭癌に対するがん薬物療法の現在と今後の展望」

1. 集学的治療の中のがん薬物療法の位置づけ：術前術後補助療法

   中島　寅彦（国立病院機構九州医療センター耳鼻咽喉科・頭頸部腫瘍センター）

2. 集学的治療の中のがん薬物療法の位置づけ：導入化学療法

   若杉　哲郎，伊藤　有紀，北村　拓朗，鈴木　秀明（産業医科大学耳鼻咽喉科・頭頸部外科学）

3. 放射線療法との併用療法

   古平　　毅（愛知県がんセンター放射線治療部）

4. 今後期待されるがん薬物療法

   伊東　和恵，上田　百合，藤澤　孝夫，岡野　　晋，田原　　信

   (国立がん研究センター東病院頭頸部内科)

特別講演 1　　(16：20〜17：20)

司会　　吉　原　俊　雄（東都文京病院）

「土地が育むワインの楽しさ〜日本一への道のり〜」

古屋　浩二（三和酒類株式会社安心院葡萄酒工房工房長）

第1日9月12日（木）
第2会場（5階 孔雀）

第1群　嚥下障害　　（8：20〜9：10）

座長　　土　井　勝　美（近畿大学）
平　野　　滋（京都府立医科大学）

1. 当科にて1年間に施行した嚥下内視鏡検査，嚥下造影検査の検討
   草場　雄基，増田　聖子（熊本労災病院）
2. 当科における最近5年間の誤嚥防止術の検討
   坂本　めい，津田　潤子，堀　　健志，樽本　俊介，沖中　洋介，山下　裕司
   （山口大学大学院医学系研究科耳鼻咽喉科学）
   原　　浩貴（川崎医科大学耳鼻咽喉科学）
3. 当科における誤嚥防止術の術後合併症の検討
   津田　潤子，坂本　めい，沖中　洋介，堀　　健志，山下　裕司
   （山口大学大学院医学系研究科耳鼻咽喉科学）
   原　　浩貴（川崎医科大学耳鼻咽喉科学）
4. 球症状単独の高齢発症重症筋無力症の一例
   新井　佐和，藤居　直和，平野康次郎，小林　一女（昭和大学医学部耳鼻咽喉科学講座）
   木村百合香，工藤　建人（東京都保健医療公社荏原病院耳鼻咽喉科）
   江川　峻哉，櫛橋　幸民
   （昭和大学医学部耳鼻咽喉科学講座，昭和大学病院頭頸部腫瘍センター，
   昭和大学歯学部口腔外科学講座口腔腫瘍外科学部門）
5. 心原性ショックによる呼吸器管理後に抜管できず経鼻胃管症候群の関与を疑った1例
   工藤　建人，新井　佐和，小林　一女（昭和大学医学部耳鼻咽喉科学教室）
   江川　峻哉，櫛橋　幸民（昭和大学医学部耳鼻咽喉科学教室，昭和大学頭頸部腫瘍センター）
   木村百合香（東京都保健医療公社荏原病院）

第2群　咽後膿瘍鑑別疾患　　（9：10〜9：50）

座長　　山　下　裕　司（山口大学）

6. 咽後膿瘍と鑑別を要した石灰沈着性頸長筋腱炎
   羽田　華練，生駒　　亮，松浦　省己（国家公務員共済組合連合会横浜南共済病院耳鼻咽喉科）
   折舘　伸彦（横浜市立大学附属病院耳鼻咽喉科・頭頸部外科）
7. 当科で経験した石灰沈着性頸長筋腱炎の1例
   安藤いづみ，松浦　聖平，滝口　修平，池谷　洋一，小林　　斉（昭和大学藤が丘病院）
8. 咽後膿瘍との鑑別を要した川崎病の症例
   城所　淑信，楠　　威志（順天堂大学医学部附属静岡病院耳鼻咽喉科）
9. 咽後膿瘍との鑑別を要した不全型川崎病の1例
   中澤　良太，明石　　健，岸本　誠司（亀田総合病院耳鼻咽喉科・頭頸部外科）

ランチョンセミナー 2　　(12：40〜13：40)

司会　　村　上　信　五（名古屋市立東部医療センター）

「アレルギー性鼻炎と咽頭症状」

黒野　祐一（鹿児島大学大学院医歯学総合研究科耳鼻咽喉科・頭頸部外科学）

第1日9月12日（木）
第3会場（3階 紅梅）

第3群　扁桃摘出術　　（8：20〜9：10）

座長　　原　渕　保　明（旭川医科大学）
保　富　宗　城（和歌山県立医科大学）

10. 扁桃摘出手術におけるORBEYEの使用経験
    寺邑　尭信，浜田　昌史，大上　研二，飯田　政弘（東海大学医学部付属病院耳鼻咽喉科）
11. 当院におけるコブレーション口蓋扁桃摘出術の現況
    小山田匠吾（国際医療福祉大学病院臨床研修センター）
    岡野　光博，野口　佳裕，中川　雅文（国際医療福祉大学病院耳鼻咽喉科）
12. 口蓋扁桃摘出術の習熟
    久保　佑介，四戸　達也，中村　　学，瀬尾　　徹（聖マリアンナ医科大学横浜市西部病院）
    肥塚　　泉（聖マリアンナ医科大学耳鼻咽喉科）
13. フォンタン術後患者における口蓋扁桃摘出術について
    橋本亜矢子（静岡県立こども病院）
    峯田　周幸（浜松医科大学耳鼻咽喉科・頭頸部外科）
14. 当科における口蓋扁桃摘出後出血症例の検討
    松浦　聖平，中筋　康太，安藤いづみ，池谷　洋一，滝口　修平，小林　　斉
    （昭和大学医学部耳鼻咽喉科学講座藤が丘病院）

第4群　膿瘍　　（9：10〜9：50）

座長　　大 堀 純 一 郎（鹿児島大学）

15. 扁桃周囲膿瘍に対する排膿手技の選択
    菱村　祐介，清水　啓成，篠原　　宏，中野　光花（河北総合病院耳鼻咽喉科）
16. 当科における即時膿瘍扁桃摘出術の現状
    樋口　雄將，矢部　健介（東京都立広尾病院耳鼻咽喉科）
17. 膿瘍扁摘が深頸部膿瘍の排膿にも有効であった扁桃周囲膿瘍の1例
    谷野　絵美，余田　敬子（東京女子医科大学東医療センター耳鼻咽喉科）
18. 当科における頸部膿瘍症例の検討
    阪上　智史，阪本　大樹，清水　皆貴，鈴木　健介，藤澤　琢郎，八木　正夫，日高　浩史，
    岩井　　大（関西医科大学附属病院耳鼻咽喉科・頭頸部外科）

第5群　睡眠時呼吸障害1　　（17：20〜17：50）

座長　　鈴　木　雅　明（帝京大学ちば総合医療センター）

19. 某地方公共交通機関所属運転手に対する睡眠時無呼吸検診に関する報告
    佐々木　淳，古家　裕巳，竹野　幸夫（広島大学医学部耳鼻咽喉科頭頸部外科）
20. 咽頭形態とOSAの関連性についての再検討
    三原　丈直，佐藤慎太郎，有馬菜千枝，中山　明峰（名古屋市立大学医学部耳鼻咽喉・頭頸部外科）
21. 下咽頭・喉頭癌患者の治療前後の閉塞性睡眠時無呼吸発症の検討
    佐田　直子，井下　綾子
    （順天堂大学医学部附属順天堂医院耳鼻咽喉・頭頸科，
    順天堂大学医学部附属順天堂医院睡眠・呼吸障害センター）
    松本　文彦，大峡　慎一，肥後隆三郎，池田　勝久
    （順天堂大学医学部附属順天堂医院耳鼻咽喉・頭頸科）

第 6 群　睡眠時呼吸障害 2　　(17：50〜18：20)

座長　　鈴　木　秀　明（産業医科大学）

22. 当院における CPAP アドヒアランスの検討
    小黒　亮史，渡邊　統星，小島　博己（東京慈恵会医科大学耳鼻咽喉科学教室）
23. OSA 患者に対する側臥位睡眠支援機器の効果
    鈴木　雅明（帝京大学ちば総合医療センター耳鼻咽喉科）
    大場　俊彦（慶友銀座クリニック）
24. 睡眠時無呼吸に対し日帰り手術施行後咽頭出血により救急受診した 1 症例
    波多野瑛太，宮下　圭一
    （北里大学メディカルセンター耳鼻咽喉科，北里大学医学部耳鼻咽喉科・頭頸部外科）
    大木　幹文（北里大学メディカルセンター耳鼻咽喉科）
    山下　　拓（北里大学医学部耳鼻咽喉科・頭頸部外科）

第１日９月12日（木）
第４会場（３階 紅海）

第７群　免疫アレルギー１　　（8：20〜9：10）

座長　　竹　内　裕　美（鳥取大学）
藤　枝　重　治（福井大学）

25. IgG4 関連涙腺・唾液腺炎の病変組織における B 細胞サブセットの解析
　村山　公介，亀倉　隆太
　（札幌医科大学医学部フロンティア医学研究所免疫制御医学部門，札幌医科大学医学部耳鼻咽喉科）
　一宮　慎吾（札幌医科大学医学部フロンティア医学研究所免疫制御医学部門）
　高野　賢一（札幌医科大学医学部耳鼻咽喉科）
26. 当院における IgG4 関連疾患患者の検討
　清野　由輩，山下　　拓（北里大学医学部耳鼻咽喉科・頭頸部外科）
　波多野瑛太（北里メディカルセンター耳鼻咽喉科）
27. スギ花粉症関連花粉・食物アレルギー症候群の検討
　大澤　陽子（福井赤十字病院耳鼻咽喉科）
　加藤　幸宣，藤枝　重治（福井大学医学部耳鼻咽喉科・頭頸部外科）
28. モデルマウスを用いた花粉－食物アレルギー症候群の基礎研究
　加藤　幸宣，藤枝　重治（福井大学医学部耳鼻咽喉科・頭頸部外科）
　大澤　陽子（福井赤十字病院耳鼻咽喉科）
29. 春期花粉症におけるのど症状の出現
　雑賀　太郎，兵　　行義，浜本　真一，三宅　宏徳，原　　浩貴
　（川崎医科大学附属病院耳鼻咽喉科学教室）

第８群　免疫アレルギー２　　（9：10〜9：40）

座長　　近　松　一　朗（群馬大学）

30. 喉頭浮腫を契機にに発見された遺伝性血管性浮腫（HAE）の一例
　宮本　雄介，安松　隆治，中川　尚志（九州大学病院耳鼻咽喉科頭頸部外科）
　宮城　司道（福岡徳洲会病院じびいんこう科）
31. トラネキサム酸予防的投与による長期管理が有効であった遺伝性血管浮腫症例
　朝子　幹也
　（関西医科大学総合医療センター耳鼻咽喉科・頭頸部外科，関西医科大学附属病院アレルギーセンター）
　岩井　　大（関西医科大学附属病院耳鼻咽喉科・頭頸部外科）
32. 皮疹を欠き，口腔・咽喉頭の粘膜病変を主訴とした Stevens-Johnson 症候群の１例
　菊岡　祐介，鈴木　　学（市立ひらかた病院）
　河田　　了（大阪医科大学耳鼻咽喉科・頭頸部外科）

第 9 群　感染症　　(17：20〜18：20)

座長　　小　林　一　女（昭和大学）
余　田　敬　子（東京女子医科大学東医療センター）

33. 中咽頭側壁癌が疑われた咽頭梅毒
池田千枝莉（東京医科大学八王子医療センター卒後臨床研修センター）
近藤　貴仁，武田　淳雄，黄川田乃威，相原　勇介，千葉　裕人，小川　恭生
（東京医科大学八王子医療センター耳鼻咽喉科・頭頸部外科）
塚原　清彰（東京医科大学耳鼻咽喉科・頭頸部外科学分野）
34. 当科で経験した第二期咽頭梅毒の 1 例
岩井　玄樹（新潟医療生活協同組合木戸病院，新潟大学医歯学総合病院耳鼻咽喉科・頭頸部外科）
馬場　洋徳，堀井　　新（新潟大学医歯学総合病院耳鼻咽喉科・頭頸部外科）
高橋　奈央（新潟大学医歯学総合病院耳鼻咽喉科・頭頸部外科，長岡赤十字社長岡赤十字病院）
35. 当科を受診した AIDS / HIV 感染症患者の臨床像
樋口　良太，中島　寅彦（九州医療センター耳鼻咽喉科・頭頸部外科）
36. 非結核性抗酸菌症による頸部リンパ節炎の 2 例
大島　秀介（新潟県立中央病院耳鼻咽喉科，新潟大学医学部耳鼻咽喉科・頭頸部外科学教室）
馬場　洋徳，岩井　玄樹，高橋　奈央，堀井　　新（新潟大学医学部耳鼻咽喉科・頭頸部外科学教室）
土屋　昭夫（新潟県立中央病院耳鼻咽喉科）
37. 当科における伝染性単核球症の臨床的検討
鳥居　直子，松井　和夫（聖隷横浜病院）
38. 当院における顔面瘻孔を生じた歯性感染症例の検討
松本　祐磨，横井　秀格，池田　哲也，齋藤康一郎（杏林大学医学部耳鼻咽喉科学教室）

第１日９月12日（木）
第５会場（21階 エトワール）

第10群　味覚　　（8：20〜8：50）

座長　　山　村　幸　江（東京女子医科大学）

39. シスプラチンによる舌粘膜の味覚受容体発現低下とグルタミン酸Naの食事への添加の効果
    庄野　仁志（徳島赤十字病院耳鼻咽喉科）
    堤　　理恵，阪上　　浩（徳島大学代謝栄養学分野）
    合田　正和（屋島総合病院耳鼻咽喉科）
    武田　憲昭（徳島大学耳鼻咽喉科頭頸部外科）
40. 健常人における舌の感覚機能の年齢変動
    任　　智美，西井　智子，梅本　匡則，前田　英美，阪上　雅史
    （兵庫医科大学耳鼻咽喉科・頭頸部外科）
41. 味覚定量検査（ろ紙ディスク法）の簡易化の試み
    大木　洋佑，田中　真琴，野村　泰之，鳴原俊太郎，大島　猛史
    （日本大学医学部耳鼻咽喉・頭頸部外科学分野）
    根本　純江（東京医科歯科大学大学院歯学総合研究科心療・緩和医療学分野）

第11群　味覚障害　　（8：50〜9：40）

座長　　大　島　猛　史（日本大学）
將 積 日 出 夫（富山大学附属病院）

42. 解離性味覚障害の２例
    勢井　洋史，羽藤　直人（愛媛大学耳鼻咽喉科・頭頸部外科）
43. 急性水銀中毒による味覚障害例
    山本小百合，清水　猛史（滋賀医科大学耳鼻咽喉科）
44. 難治性亜鉛欠乏性味覚障害患者に対するツイントース併用亜鉛補充療法の効果
    武田　憲昭，松岡百百世，高岡　　司（徳島大学医学部耳鼻咽喉科頭頸部外科）
    堤　　理恵（徳島大学医学部代謝栄養学）
    阪上　　浩（徳島大学医学部耳鼻咽喉科頭頸部外科，徳島大学医学部代謝栄養学）
45. 味覚障害例の臨床的検討
    山村　幸江，草間　　薫，瀬尾友佳子，崎谷　恵理，立川麻也子，野中　　学
    （東京女子医科大学耳鼻咽喉科）
46. 抗結核薬による味覚障害の１例
    中田　貴大，勢井　洋史，麻生　沙和（愛媛大学医学部附属病院耳鼻咽喉科・頭頸部外科）

第12群　免疫アレルギー３　　（17：20〜18：00）

座長　　清　水　猛　史（滋賀医科大学）
武　田　憲　昭（徳島大学）

47. IgA腎症における口蓋扁桃，咽頭扁桃細菌叢の検討
    田中　伸和（名古屋市立大学大学院耳鼻咽喉・頭頸部外科，豊田厚生病院耳鼻いんこう科）
    江崎　伸一（名古屋市立大学大学院耳鼻咽喉・頭頸部外科）
    濱島　有喜
    （名古屋市立大学大学院耳鼻咽喉・頭頸部外科，耳鼻咽喉科・小児耳鼻咽喉科はまじまクリニック）
    村上　信五
    （名古屋市立大学大学院耳鼻咽喉・頭頸部外科，名古屋市立東部医療センター耳鼻いんこう科）

48. 移植腎 IgA 腎症例に対する扁摘・パルス療法第 3 報～10 年予後～
土井　　彰，小桜　謙一（高知医療センター耳鼻咽喉科）
出原　悠子，土山　芳徳（高知医療センター腎臓内科）
澁谷　祐一（高知医療センター移植外科）
赤木　博文（独立行政法人国立病院機構南岡山医療センター耳鼻咽喉科）
49. 持続する発熱，頸部リンパ節腫脹を初発症状とした小児シェーグレン症候群の 1 例
綱　由香里，大平　真也，松浦賢太郎，長舩　大士，和田　弘太
（東邦大学医療センター大森病院耳鼻咽喉科）
50. 頬部腫脹をきたした好酸球性多発血管炎性肉芽腫症例
佐藤　遼介
（社会医療法人北斗北斗病院耳鼻咽喉科・頭頸部外科，旭川医科大学耳鼻咽喉科・頭頸部外科）
上村　明寛，坂東　伸幸（社会医療法人北斗北斗病院耳鼻咽喉科・頭頸部外科）
原渕　保明（旭川医科大学耳鼻咽喉科・頭頸部外科）

イブニングセミナー　　（18：20～19：20）【領域講習】

司会　　黒　野　祐　一（鹿児島大学大学院）

「唾液腺管内視鏡の登場とこれからの唾液腺疾患診療」

松延　　毅（日本医科大学大学院医学研究科頭頸部・感覚器科学）

第２日９月13日（金）
第１会場（5階 孔雀）

教育セミナー３　　（8：20〜9：05）

司会　　中　田　誠　一（藤田医科大学ばんたね病院）

「扁桃病巣疾患の最近のトピックス」

高原　　幹（旭川医科大学耳鼻咽喉科・頭頸部外科）

パネルディスカッション２　　（9：05〜10：35）

司会　　兵　頭　政　光（高知大学）

「嚥下障害の診断から治療へのプロセス」

1. 耳鼻咽喉科医に求められる嚥下障害の初期評価
   立山　香織，梅本　真吾，森山　宗仁，門脇　嘉宣，川野　利明，安倍　伸幸，平野　　隆，
   渡辺　哲生，鈴木　正志（大分大学耳鼻咽喉科頭頸部外科）
   阿部世史美（大分大学医学部附属病院看護部）
2. 高解像度内圧計と多列面検出器型CTによる最新の嚥下機能検査法と病態評価について
   上羽　瑠美，佐藤　　拓，後藤多嘉緒，山内　彰人，山岨　達也（東京大学耳鼻咽喉科・頭頸部外科）
3. 保存的治療の選択と効果
   唐帆　健浩（杏林大学医学部耳鼻咽喉科／杏林大学摂食嚥下センター）
4. 外科的治療の適応判断と役割
   鮫島　靖浩（熊本機能病院耳鼻咽喉科）
5. 嚥下障害診療における地域連携
   田山　二朗（国立国際医療研究センター耳鼻咽喉科・頭頸部外科）

特別講演２　　（10：45〜11：45）【領域講習】

司会　　香　取　幸　夫（東北大学）

「身体を守る免疫の話：乳酸菌とNK細胞」

竹田　和由（順天堂大学大学院医学研究科研究基盤センター細胞機能研究室）

ランチョンセミナー３　　（11：55〜12：55）

司会　　川　内　秀　之（島根大学）

「頭頸部癌に対する癌薬物療法の位置付け―頭頸部外科医の立場から―」

中島　寅彦（国立病院機構九州医療センター耳鼻咽喉科・頭頸部腫瘍センター）

第 13 群　睡眠時呼吸障害 3　　(13：05〜14：05)

座長　　佐 藤 慎 太 郎（名古屋市立大学病院睡眠医療センター）
千 葉 伸 太 郎（医療法人愛仁会太田総合病院）

51. 閉塞性睡眠時無呼吸に対する鼻腔手術・咽頭小形成術の同時併施法
佐藤慎太郎，有馬菜千枝，三原　丈直，中山　明峰
（名古屋市立大学病院睡眠医療センター，名古屋市立大学医学部耳鼻咽喉科・頭頸部外科学教室）
江崎　伸一（名古屋市立大学医学部耳鼻咽喉科・頭頸部外科学教室）

52. 閉塞性睡眠時無呼吸症に対する Suture technique（CWICK）の手術手技の実際
千葉伸太郎（太田睡眠科学センター，慈恵医大耳鼻咽喉科学教室）
小島　博己（慈恵医大耳鼻咽喉科学教室）

53. 閉塞性睡眠時無呼吸症に対する咽頭手術法（CWICKs）の牽引張力についての検討
井上　大介，源馬　亜希，近藤　　農
（医療法人愛仁会太田総合病院耳鼻咽喉科，東京慈恵会医科大学耳鼻咽喉科学教室）
千葉伸太郎（東京慈恵会医科大学耳鼻咽喉科学教室，医療法人愛仁会太田睡眠科学センター）

54. LAUP 術後に咽頭の瘢痕狭窄が生じ，咽頭形成術（CWICKs）を用いて修正した 1 例
近藤　　農，井上　大介
（医療法人愛仁会太田総合病院耳鼻咽喉科，東京慈恵会医科大学耳鼻咽喉科学教室）
千葉伸太郎（東京慈恵会医科大学耳鼻咽喉科学教室，医療法人愛仁会太田睡眠科学センター）
柳原　健一，井坂　奈央，池田このみ，渡邊　統星，小島　博己
（東京慈恵会医科大学耳鼻咽喉科学教室）

55. 睡眠時無呼吸症候群における耳鼻咽喉科手術治療までの流れ
中石　　柾，関根　久遠，若山　　望，吉岡　友真，松根　彰志
（日本医科大学武蔵小杉病院耳鼻咽喉科）
大久保公裕（日本医科大学医学部耳鼻咽喉科・頭頸部外科）

56. Cadaver を用いた Sleep Surgery 研修会
中島　逸男，今井　貫太（獨協医科大学耳鼻咽喉・頭頸部外科）
春名　眞一（獨協医科大学耳鼻咽喉・頭頸部外科，獨協医科大学睡眠医療センター）

第 14 群　睡眠時呼吸障害 4　　(14：05〜14：55)

座長　　和　田　弘　太（東邦大学医療センター）

57. 初診時経過観察にした 1 歳睡眠時無呼吸患児の経過に関する検討
平田　正敏，二村美早紀（藤田医科大学ばんたね病院臨床検査部）
中田　誠一，木村　文美，稲田　紘也，岩田　　昇（藤田医科大学医学部耳鼻咽喉科学Ⅱ）
鈴木　賢二（ヨナハ総合病院耳鼻咽喉科）

58. 小児閉塞性睡眠時無呼吸の診断における終夜経皮的二酸化炭素分圧測定
井下　綾子，佐田　直子，鈴木　　陽
（順天堂大学医学部附属順天堂医院耳鼻咽喉・頭頸科，
順天堂大学医学部附属順天堂医院睡眠・呼吸障害センター）
池田　勝久（順天堂大学医学部附属順天堂医院耳鼻咽喉・頭頸科）

59. 日本人小児睡眠時無呼吸症の手術成績と肥満の関連について
有馬菜千枝，佐藤慎太郎，三原　丈直，江崎　伸一，中山　明峰
（名古屋市立大学医学部耳鼻咽喉・頭頸部外科）

60. 若年で咽頭のゆるみを認めた OSA 例
菊池　　淳（菊池医院，愛媛大学医学部耳鼻咽喉科・頭頸部外科，愛媛大学病院睡眠医療センター）
羽藤　直人（愛媛大学医学部耳鼻咽喉科・頭頸部外科）

61. Rubinstein Taybi 症候群に合併した睡眠時無呼吸症の治療経験
酒井　あや，西前　徳繁，三輪　高喜（金沢医科大学耳鼻咽喉科）

第 15 群　中咽頭腫瘍　　（14：55〜15：45）

座長　　折　田　頼　尚（熊本大学病院）
室　野　重　之（福島県立医科大学）

62. TOVS にて摘出した舌根部異所性甲状腺腫の 1 例
荒木　直人，野田　大介，岡崎　　雅，千田　邦明，天野真太郎，欠畑　誠治
（山形大学医学部耳鼻咽喉・頭頸部外科）
冨藤　雅之（防衛医科大学校耳鼻咽喉科）
63. 舌根部神経鞘腫の 1 例
梶山　泰平，吉田　真夏，兵頭　政光（高知大学医学部耳鼻咽喉科・頭頸部外科）
64. 経皮的硬化療法が著効した巨大舌根静脈奇形の一例
江口　博孝，猪原　秀典（大阪大学大学院医学系研究科耳鼻咽喉科・頭頸部外科学教室）
65. 異なるアプローチで摘出した軟口蓋裏面の良性腫瘍の 2 例
沖中　洋介，堀　　健志，津田　潤子，山下　裕司（山口大学大学院医学系研究科耳鼻咽喉科学）
66. 乳児期に手術加療を行なった中咽頭奇形腫の一例
石川　和也，吉崎　智一（金沢大学耳鼻咽喉科・頭頸部外科）

専門医共通講習　　（15：55〜16：55）【医療安全】

司会　　市　村　恵　一（石橋総合病院）

「医療安全管理の実際」
平松　和史（大分大学医学部医療安全管理医学講座）

第2日9月13日（金）
第2会場（5階 孔雀）

第16群　咽頭腫瘍　　（8：20〜9：00）

座長　　星　川　広　史（香川大学）

67. 上咽頭に発生したMelanotic oncocytic metaplasiaの一例
    永田ゆりの，多田　紘恵，近松　一朗（群馬大学医学部附属病院）
68. 上部消化管内視鏡検査中に上気道閉塞を来した下咽頭脂肪肉腫の1例
    赤嶺　苑佳，渡辺　哲生，立山　香織，鈴木　正志（大分大学医学部耳鼻咽喉科頭頸部外科）
69. 当院で経験した過誤腫の2例
    西口　達治，山本小百合，大脇　成広，清水　猛史（滋賀医科大学耳鼻咽喉科）
70. 急性炎症が契機となって診断された副咽頭間隙悪性腫瘍の1例
    國井　美羽（白河厚生総合病院耳鼻咽喉科）

ランチョンセミナー4　　（11：55〜12：55）

司会　　友　田　幸　一（関西医科大学）

「口腔の不定愁訴への対応」

任　　智美（兵庫医科大学耳鼻咽喉科・頭頸部外科）

第17群　上咽頭癌　　（13：05〜13：35）

座長　　吉　崎　智　一（金沢大学）

71. 当科で加療した上咽頭癌の臨床的検討
    松永　崇志，川野　利明，立山　香織，平野　隆，鈴木　正志
    （大分大学医学部耳鼻咽喉科・頭頸部外科）
72. 当科における上咽頭癌に対する治療成績
    山木　英聖，高原　　幹，熊井　琢美，野村研一郎，岸部　　幹，片田　彰博，林　　達哉，
    原渕　保明（旭川医科大学耳鼻咽喉科・頭頸部外科）
73. 上咽頭明細胞癌の1例
    浜崎　龍平，牧野　琢丸，藤本　将平，津村　宗近，野田　洋平，假谷　　伸，西崎　和則
    （岡山大学大学院医歯薬総合研究科耳鼻咽喉・頭頸部外科）

第18群　中咽頭癌　　（13：35〜14：05）

座長　　猪　原　秀　典（大阪大学大学院）

74. p16陽性・陰性中咽頭癌症例の臨床的検討
    江川　峻哉，櫛橋　幸民，嶋根　俊和
    （昭和大学頭頸部腫瘍センター，昭和大学医学部耳鼻咽喉科学講座，
    昭和大学歯学部口腔外科学講座口腔腫瘍外科学部門）
    工藤　建人，新井　佐和，小林　一女（昭和大学医学部耳鼻咽喉科学講座）
75. 中咽頭癌予後因子としてのmodified Glasgow prognostic scoreの有用性について
    井内　寛之，川畠　雅樹，黒野　祐一（鹿児島大学耳鼻咽喉科・頭頸部外科）
76. 中咽頭癌における旧・新分類からみた予後
    鈴木　英佑，寺田　哲也，野呂　恵起，東野　正明，粟飯原輝人，河田　　了（大阪医科大学附属病院）

第 19 群　下咽頭癌・咽頭癌　　(14：05〜14：55)

座長　　塩　谷　彰　浩（防衛医科大学校）
山　下　　拓（北里大学）

77. 再発下咽頭癌に対するニボルマブ療法後に化学療法を行った１例
　岡崎　慎一，野内　雄介（日本海総合病院耳鼻咽喉・頭頸部外科）
　岡崎　　雅，天野　彰子（山形大学医学部耳鼻咽喉・頭頸部外科学講座）
78. 下咽頭癌放射線治療後再発の救済手術として ELPS と皮弁再建の Hybrid 手術を行った１例
　吉田　重和，佐藤　宏樹，勝部　泰彰，清水　　顕，塚原　清彰
　（東京医科大学耳鼻咽喉科・頭頸部外科学分野）
79. 診断・治療に苦慮した下咽頭癌　副咽頭間隙リンパ節転移の一例
　蓑田　理彦，伊東山　舞，折田　頼尚（熊本大学病院耳鼻咽喉科・頭頸部外科）
80. 当院で治療した咽頭表在癌の臨床的検討
　佐藤　満雄，北野　睦三，土井　勝美（近畿大学病院耳鼻咽喉科）
81. 近年の当科における再発転移頭頸部癌患者に対する化学療法について
　堀　　健志，沖中　洋介，山下　裕司（山口大学大学院医学系研究科耳鼻咽喉科）

第 20 群　血管病変　　(14：55〜15：25)

座長　　平　野　　隆（大分大学）

82. 上行咽頭動脈仮性動脈瘤により上咽頭出血をきたした１例
　伊藤　有紀，北村　拓朗，鈴木　秀明（産業医科大学医学部耳鼻咽喉科・頭頸部外科）
83. 舌梗塞の１例
　永尾　　光，木戸脇尚子（市立大津市民病院耳鼻咽喉科）
84. 口腔咽頭腫瘤として出現した内頸動脈蛇行症例の検討
　細川　誠二，曽根　大貴，山田　智史，峯田　周幸（浜松医科大学耳鼻咽喉科・頭頸部外科）
　岡村　　純（聖隷浜松病院耳鼻咽喉科・頭頸部外科）

第２日９月13日（金）
第３会場（3階 紅海）

第21群　口腔癌１　　（8：20〜9：00）

座長　　小　林　　斉（昭和大学藤が丘病院）

85. 口腔内NBI観察の有用性―食道癌症例2835症例の検討から
　渡邉　昭仁（恵佑会札幌病院耳鼻咽喉科・頭頸部外科）
86. 口腔多発癌症例の臨床的検討
　益田　昌吾，安松　隆治，中川　尚志（九州大学医学部耳鼻咽喉科）
87. 口腔癌症例の検討―深達度からみた旧分類と新分類の比較―
　野呂　恵起，鈴木　英佑，東野　正明，粟飯原輝人，寺田　哲也，河田　　了
　（大阪医科大学耳鼻咽喉科・頭頸部外科）
88. 当科における上歯肉癌の検討
　藤澤　琢郎，阪上　智史，清水　皆貴，福井　研太，八木　正夫，岩井　　大（関西医科大学）

第22群　口腔癌２　　（13：05〜13：35）

座長　　生　駒　　亮（横浜南共済病院）

89. 頬脂肪体を用いて再建を行った口腔癌の１症例
　村上　　怜（京都第二赤十字病院耳鼻咽喉科・気管食道外科）
90. 舌骨下筋皮弁による再建が有用であった口腔癌の３症例
　倉上　和也，小池　修治，鎌田　恭平，大澤　　悠（山形県立中央病院頭頸部・耳鼻咽喉科）
91. 当院での局所皮弁を用いた再建手術症例の後方視的検討
　大澤　　悠，小池　修治，倉上　和也（山形県立中央病院頭頸部・耳鼻咽喉科）

第23群　口腔悪性腫瘍　　（13：35〜14：05）

座長　　飯　田　政　弘（東海大学）

92. 広範な静脈塞栓症を生じた舌癌後発リンパ節転移の１例
　岡崎　　雅，野田　大介，千田　邦明，荒木　直人，天野真太郎，欠畑　誠治
　（山形大学医学部耳鼻咽喉・頭頸部外科）
93. 軟口蓋粘膜下に転移した腎細胞癌の１例
　天野真太郎，野田　大介，岡崎　　雅，千田　邦明，荒木　直人，欠畑　誠治
　（山形大学医学部附属病院耳鼻咽喉・頭頸部外科）
94. 頬部粘膜下に再発病変をきたした悪性リンパ腫の１例を経験して
　中里　　瑛，赤荻　勝一（富山赤十字病院耳鼻いんこう科）
　將積日出夫（富山大学附属病院耳鼻咽喉科頭頸部外科）

第 24 群　顎下腺腫瘍　　(14：05〜14：35)

座長　　鈴　木　幹　男（琉球大学）

95. 唾液腺導管癌の肺転移に対しパクリタキセル，セツキシマブ併用療法が著効した 1 例
　西　　秀昭（佐世保市総合医療センター耳鼻いんこう科）
96. 下顎部に発生した Granular cell tumor の 1 例
　飯沼　亮太，久世　文也，西堀　丈純，青木　光広（岐阜大学医学部耳鼻咽喉科）
97. 顎下腺腺様嚢胞癌肺転移に対するニボルマブの投与―心肺停止蘇生後における使用経験―
　嘉陽　祐紀，真栄田裕行，上里　　迅，比嘉　朋代，杉田早知子，鈴木　幹男
　（琉球大学大学院医学研究科耳鼻咽喉・頭頸部外科学講座）

第 25 群　唾石症　　(14：35〜15：45)

座長　　竹　野　幸　夫（広島大学）
出　島　健　司（京都第二赤十字病院）

98. 超音波を用いたワルトン管内唾石の術中同定法
　江崎　伸一，濱島　有喜（名古屋市立大学大学院医学系研究科耳鼻咽喉頭頸部外科）
　田中　伸和（豊田厚生病院耳鼻いんこう科）
　丹羽　正樹（春日井市民病院耳鼻いんこう科）
　村上　信五
　（名古屋市立大学大学院医学系研究科耳鼻咽喉頭頸部外科，名古屋市立東部医療センター耳鼻いんこう科）
99. エコー併用下に摘出した耳下腺唾石の 2 例
　鈴木　貴博，東海林　史，野口　直哉，齋藤雄太郎，太田　伸男（東北医科薬科大学耳鼻咽喉科）
　小倉　正樹（仙台市立病院耳鼻いんこう科）
100. 当科における唾液腺内視鏡を用いた唾石摘出術の検討
　高原　　幹，山木　英聖，片田　彰博，林　　達哉，原渕　保明
　（旭川医科大学耳鼻咽喉科・頭頸部外科）
101. 当院における Sialoendoscopy を使用した耳下腺，顎下腺唾石症例
　杉田　　玄，保富　宗城（和歌山県立医科大学耳鼻咽喉科・頭頸部外科）
102. 小児顎下腺唾石症の 2 例
　野内　雄介，岡崎　愼一，小泉　　優（日本海総合病院耳鼻咽喉・頭頸部外科）
103. 唾液瘻を伴った耳下腺唾石症の一例
　丹羽　正樹（春日井市民病院耳鼻咽喉科，名古屋市立大学大学院耳鼻咽喉・頭頸部外科）
　江崎　伸一（名古屋市立大学大学院耳鼻咽喉・頭頸部外科）
　濱島　有喜（名古屋市立大学大学院耳鼻咽喉・頭頸部外科，はまじまクリニック）
　村上　信五（名古屋市立大学大学院耳鼻咽喉・頭頸部外科，名古屋市立東部医療センター耳鼻いんこう科）
104. 多数の石灰化物を伴った頬部小唾液腺唾石症の一例
　橋本　英樹，室野　重之（福島県立医科大学医学部耳鼻咽喉科）
　佐藤　和則（一般財団法人太田綜合病院附属太田西ノ内病院耳鼻咽喉科）

第２日９月13日（金）
第４会場（3階 紅海）

第26群　口腔　　（8：20〜9：00）

座長　　岡　野　光　博（国際医療福祉大学）
　　春　名　眞　一（獨協医科大学）

105. ハイドロゲル創傷被覆・保護材（エピシル）を使用した症例の検討
　古家　裕巳，佐々木　淳，竹野　幸夫（広島大学大学院耳鼻咽喉科学・頭頸部外科学）
106. 頭頸部放射線療法や化学療法による口腔粘膜炎に対して，エピシルの使用経験
　池田　哲也，横井　秀格，松本　祐磨，佐藤　　大，齋藤康一郎
　（杏林大学医学部耳鼻咽喉科学教室・顎口腔外科）
107. 内視鏡下鼻副鼻腔手術を施行したARONJの一例
　尹　　泰貴（関西医科大学耳鼻咽喉科・頭頸部外科，医仁会武田総合病院）
　藤野　真琴（医仁会武田総合病院）
　八木　正夫，朝子　幹也，岩井　　大（関西医科大学耳鼻咽喉科・頭頸部外科）
108. 口腔底・頤下部に発生した類皮嚢胞の２例
　熊井　理美，三輪　高喜（金沢医科大学医学部耳鼻咽喉科）

第27群　口腔咽頭潰瘍　　（13：05〜13：35）

座長　　池　田　勝　久（順天堂大学）

109. 難治性口腔咽頭病変を呈したベーチェット病症例の検討
　曽根　大貴，山田　智史，細川　誠二，峯田　周幸（浜松医科大学耳鼻咽喉科・頭頸部外科）
　岡村　　純（聖隷浜松病院耳鼻咽喉科・頭頸部外科）
110. 難治性口腔咽頭潰瘍の３例
　小村さやか，岡田　和也，松田　信作（東京山手メディカルセンター耳鼻咽喉科）
111. 診断に難渋した下咽頭潰瘍の一例
　森　　照茂，星川　広史（香川大学医学部耳鼻咽喉科学）

第28群　頸部　　（13：35〜14：25）

座長　　東　野　哲　也（宮崎大学）
　　西　﨑　和　則（岡山大学大学院）

112. 梨状陥凹瘻に対する化学焼灼療法
　室野　重之，橋本　英樹（福島県立医科大学医学部耳鼻咽喉科）
　吉崎　智一（金沢大学医学系耳鼻咽喉科・頭頸部外科）
113. 超高齢者の顎下部多形型脂肪肉腫の一症例
　比嘉　朋代，真栄田裕行，鈴木　幹男（琉球大学大学院医学研究科耳鼻咽喉・頭頸部外科学講座）
114. 嚢胞開放術を行ったBailey Ⅳ型鰓原性嚢胞の１例
　馬場　洋徳，高橋　奈央，岩井　玄樹，堀井　　新（新潟大学医学部耳鼻咽喉科頭頸部外科）
115. 新しいエナジーデバイス，アクロサージを用いた頸部郭清術
　小山　哲史，竹内　裕美（鳥取大学医学部感覚運動医学講座耳鼻咽喉・頭頸部外科学分野）
116. 経口的に開窓術を行い，感染コントロールを得た副咽頭間隙嚢胞の症例
　門脇　嘉宣，平野　　隆，梅本　真吾，藤永　真希，鈴木　正志（大分大学医学部耳鼻咽喉科）

第 29 群　異物，検査診断，その他　　(14：25〜15：35)

座長　　太　田　伸　男（東北医科薬科大学）
渡　辺　哲　生（大分大学）

117. ワルトン管内に迷入した魚骨異物の一例（症例報告）
　土地　宏朋（富山県立中央病院耳鼻いんこう科）
　古田　　康（手稲渓仁会病院耳鼻咽喉科・頭頸部外科）
118. スキンステイプラーを指標に除去した舌迷入魚骨の 1 例
　林　　政男，塚原　清彰，白井　杏湖（東京医科大学病院）
119. 口腔咽頭領域での CT 撮像の工夫
　日江井裕介，吉岡　哲志，加藤　久幸，櫻井　一生，楯谷　一郎
　（藤田医科大学医学部耳鼻咽喉科学教室）
120. 声帯白斑病変における i-scan OE 機能による狭帯域光観察の有用性
　森崎　剛史，竹内　裕美（鳥取大学医学部感覚運動医学講座耳鼻咽喉・頭頸部外科学分野）
121. 下咽頭食道多チャンネルインピーダンス検査により治療法を確定し得た喉頭肉芽腫 2 症例
　鈴木　猛司，黒川　友哉，米田　理葉，大木　雄示，櫻井　大樹，花澤　豊行
　（千葉大学大学院医学研究院耳鼻咽喉科・頭頸部腫瘍学）
122. 気管傍領域に生じた浸潤性胸腺腫の 1 例
　新井　啓仁，大村　　学，辻川　敬裕，平野　　滋（京都府立医科大学）
123. ガマ腫に対する高濃度 OK-432 局所注入療法
　太田　伸男，鈴木　貴博（東北医科薬科大学耳鼻咽喉科）

第２日９月13日（金）
第５会場（21階 エトワール）

第30群　耳下腺腫瘍　　（8：20〜9：00）

座長　　高　野　賢　一（札幌医科大学）

124. 当科における耳下腺腫瘍の臨床病理学的検討
森倉　一朗，青井　典明，清水　保彦，淵脇　貴史，堀田優希江，川内　秀之
（島根大学医学部耳鼻咽喉科）

125. 耳下腺腫瘍におけるFNAの新しい分類案〜OMC分類〜
谷内　政崇（洛和会音羽病院）
鈴木　　学（市立ひらかた病院耳鼻咽喉科）
東野　正明，粟飯原輝人，寺田　哲也，河田　　了（大阪医科大学耳鼻咽喉科頭頸部外科）

126. PET-CT検査において集積を認めた耳下腺腫瘍症例の検討
福井　研太，八木　正夫，藤澤　琢郎，阪上　智史，鈴木　健介，清水　皆貴，岩井　　大
（関西医科大学耳鼻咽喉科・頭頸部外科）

127. 耳下腺手術における術中神経モニタリングの検討
八木　正夫，藤澤　琢郎，鈴木　健介，清水　皆貴，福井　研太，岩井　　大
（関西医科大学耳鼻咽喉科頭頸部外科）

第31群　耳下腺悪性腫瘍　　（13：05〜14：15）

座長　　塚　原　清　彰（東京医科大学）
　　寺　田　哲　也（大阪医科大学）

128. 耳下腺粘表皮癌の病理組織と臨床像の比較
東野　正明，木下　一太，粟飯原輝人，寺田　哲也，河田　　了
（大阪医科大学耳鼻咽喉科・頭頸部外科）
鈴木　英佑，西川　周治（大阪府済生会吹田病院耳鼻咽喉科）
谷内　政崇（洛和会音羽病院耳鼻咽喉科・頭頸部外科）
和田　将輝，菊岡　祐介（市立ひらかた病院耳鼻咽喉科）

129. 耳下腺癌における低／中悪性癌の診断と治療の問題点
菊岡　祐介（大阪医科大学耳鼻咽喉科・頭頸部外科，市立ひらかた病院耳鼻咽喉科）
東野　正明，寺田　哲也，河田　　了（大阪医科大学耳鼻咽喉科・頭頸部外科）
粟飯原輝人（関西BNCT共同医療センター）

130. 当科で加療した耳下腺房細胞癌と耳下腺分泌癌症例の検討
寺田　哲也，東野　正明，粟飯原輝人，河田　　了（大阪医科大学耳鼻咽喉科・頭頸部外科）

131. 耳下腺拡大全摘術を施行した16例の検討
阪本　大樹，岩井　　大（関西医科大学香里病院）
八木　正夫，藤澤　琢郎，鈴木　健介，阪上　智史，清水　皆貴（関西医科大学附属病院）

132. 進行耳下腺唾液腺導管癌に対する内分泌療法の経験
猿渡　英美，奥田　　匠，後藤　隆史，中村　　雄，東野　哲也
（宮崎大学医学部耳鼻咽喉・頭頸部外科）

133. 再発耳下腺低分化癌に対するNivolumabの使用経験
欄　真一郎，竹内絵里香（JA愛知厚生連江南厚生病院）

134. 耳下腺悪性リンパ腫の臨床的検討
川畠　雅樹，井内　寛之，黒野　祐一（鹿児島大学医歯学総合研究科耳鼻咽喉科・頭頸部外科学）

第 32 群　耳下腺良性腫瘍　　(14：15〜14：45)

座長　　鈴　鹿　有　子（関西医科大学）

135. 皮膚自壊を伴う耳下腺ワルチン腫瘍に対する局所麻酔下での手術経験
　竹内絵里香，欄　真一郎（JA 愛知厚生連江南厚生病院耳鼻咽喉科）

136. 耳下腺良性腫瘍に対する皮膚切開線の検討
　山本　圭佑，黒瀬　　誠，小幡　和史，大國　　毅，近藤　　敦，高野　賢一
　（札幌医科大学耳鼻咽喉科）

137. 良性耳下腺腫瘍の術後一時的顔面神経麻痺の回復期間とその要因
　木下　一太（大阪医科大学附属病院医療総合研修センター，大阪医科大学耳鼻咽喉科・頭頸部外科）
　東野　正明，粟飯原輝人，寺田　哲也，河田　　了（大阪医科大学耳鼻咽喉科・頭頸部外科）
　鈴木　英佑，西川　周治（大阪府済生会吹田病院耳鼻咽喉科・頭頸部外科）
　谷内　政崇（洛和会音羽病院耳鼻咽喉科・頭頸部外科）
　和田　将輝，菊岡　祐介（市立ひらかた病院耳鼻咽喉科）

第 33 群　唾液腺腫瘍　　(14：45〜15：25)

座長　　中　川　尚　志（九州大学）

138. 当科で経験した大唾液腺腫瘍の術前診断に関する検討
　大國　　毅，近藤　　敦，黒瀬　　誠，小幡　和史，山本　圭佑，高野　賢一
　（札幌医科大学耳鼻咽喉科）

139. 当院における唾液腺導管癌の臨床的検討
　青木　由宇，吉崎　智一（金沢大学附属病院耳鼻咽喉科頭頸部外科）

140. 唾液腺腫瘍手術後の口蓋欠損に対して口蓋粘骨膜弁にて再建を行った 3 症例
　佐藤　　大，齋藤康一郎（杏林大学医学部付属病院耳鼻咽喉科・頭頸科）

141. 再発・転移唾液腺癌に対してニボルマブを使用した 3 例
　天野　彰子，岡崎　　雅（山形大学医学部耳鼻咽喉・頭頸部外科学講座）
　岡崎　愼一（日本海総合病院耳鼻咽喉・頭頸部外科）
　多田雄一郎（国際医療福祉大学附属三田病院頭頸部腫瘍センター）

口腔・咽頭科　第32巻　第 3 号
Stomato-pharyngology　Vol. 32　No. 3

第32回　日本口腔・咽頭科学会総会号

令和元年9 月 12 日（木）・13 日（金）
ホテル日航大分　オアシスタワー
担当：大分大学医学部耳鼻咽喉科学講座

日 本 口 腔 ・ 咽 頭 科 学 会
Japan Society of Stomato-pharyngology

目　　次

特別講演 1
「土地が育むワインの楽しさ～日本一への道のり～」
古屋　浩二（三和酒類株式会社安心院葡萄酒工房工房長）……153

特別講演 2【領域講習】
「身体を守る免疫の話：乳酸菌と NK 細胞」
竹田　和由（順天堂大学大学院医学研究科研究基盤センター細胞機能研究室）……155

海外招聘講演【領域講習】
「Trans-Oral Robotic Surgery: Indications, Practical Tips, and Future Applications」
Steven J Wang, MD（Department of Otolaryngology-Head and Neck Surgery, University of Arizona, USA）
……157

専門医共通講習【医療安全】
「医療安全管理の実際」
平松　和史（大分大学医学部医療安全管理医学講座）……159

シンポジウム「口腔・咽頭癌に対するがん薬物療法の現在と今後の展望」
1. 集学的治療の中のがん薬物療法の位置づけ：術前術後補助療法
中島　寅彦（国立病院機構九州医療センター耳鼻咽喉科・頭頸部腫瘍センター）……161
2. 集学的治療の中のがん薬物療法の位置づけ：導入化学療法
若杉　哲郎，伊藤　有紀，北村　拓朗，鈴木　秀明（産業医科大学耳鼻咽喉科・頭頸部外科学）……162
3. 放射線療法との併用療法
古平　　毅（愛知県がんセンター放射線治療部）……163
4. 今後期待されるがん薬物療法
伊東　和恵，上田　百合，藤澤　孝夫，岡野　　晋，田原　　信
（国立がん研究センター東病院頭頸部内科）……164

教育セミナー 1
「唾液腺腫瘍の病理診断」
駄阿　　勉（大分大学医学部診断病理学講座）……165

教育セミナー 2
「小児の口腔咽頭疾患」
守本　倫子（国立成育医療研究センター耳鼻咽喉科）……167

教育セミナー 3
「扁桃病巣疾患の最近のトピックス」
高原　　幹（旭川医科大学耳鼻咽喉科・頭頸部外科）……169

パネルディスカッション１
「睡眠医療の新展開～耳鼻咽喉科疾患における新たな可能性～」
1. めまい疾患における睡眠障害の関与
許斐　氏元（声とめまいのクリニック二子玉川耳鼻咽喉科，東京医大耳鼻咽喉科・頭頸部外科学分野）……171
2. 睡眠とめまいの関連性を追求する
中山　明峰（名古屋市立大学耳鼻咽喉科＆睡眠医療センター）……172
3. 耳鼻咽喉科における睡眠と耳鳴の関連性
藤永　真希，鈴木　正志（大分大学医学部耳鼻咽喉科・頭頸部外科）
中山　明峰（名古屋市立大学医学部耳鼻咽喉科・頭頸部外科学教室）……173
4. A Preliminary study on the correlation between OSAHS and Chronic tinnitus
劉　　秀麗（The First Affiliated Hospital of Dalian Medical University, Department of Otolaryngology, Vertigo Clinic Treatment Center）
Hong Zhijun（Department of Otolaryngology Shangdong provincial Western Hospital, Jinan, 25000, China）
中山　明峰（名古屋市立大学耳鼻咽喉科＆睡眠医療センター）……174
5. 鼻科手術と睡眠の質についての検討
高林　宏輔（旭川赤十字病院耳鼻咽喉科）……175
6. 睡眠から鼻呼吸を考える
和田　弘太（東邦大学医学部耳鼻咽喉科）……176

パネルディスカッション２
「嚥下障害の診断から治療へのプロセス」
1. 耳鼻咽喉科医に求められる嚥下障害の初期評価
立山　香織，梅本　真吾，森山　宗仁，門脇　嘉宣，川野　利明，安倍　伸幸，平野　　隆，
渡辺　哲生，鈴木　正志（大分大学耳鼻咽喉科頭頸部外科）
阿部世史美（大分大学医学部附属病院看護部）……177
2. 高解像度内圧計と多列面検出器型 CT による最新の嚥下機能検査法と病態評価について
上羽　瑠美，佐藤　　拓，後藤多嘉緒，山内　彰人，山岨　達也（東京大学耳鼻咽喉科・頭頸部外科）……178
3. 保存的治療の選択と効果
唐帆　健浩（杏林大学医学部耳鼻咽喉科 / 杏林大学摂食嚥下センター）……179
4. 外科的治療の適応判断と役割
鮫島　靖浩（熊本機能病院耳鼻咽喉科）……180
5. 嚥下障害診療における地域連携
田山　二朗（国立国際医療研究センター耳鼻咽喉科・頭頸部外科）……181

ランチョンセミナー１
「頭頸部癌免疫治療のアートとサイエンス」
益田　宗幸（国立病院機構九州がんセンター）……183

ランチョンセミナー２
「アレルギー性鼻炎と咽頭症状」
黒野　祐一（鹿児島大学大学院医歯学総合研究科耳鼻咽喉科・頭頸部外科学）……185

ランチョンセミナー３
「頭頸部癌に対する癌薬物療法の位置付け―頭頸部外科医の立場から―」
中島　寅彦（国立病院機構九州医療センター耳鼻咽喉科・頭頸部腫瘍センター）……187

ランチョンセミナー４
「口腔の不定愁訴への対応」
任　　智美（兵庫医科大学耳鼻咽喉科・頭頸部外科）……189

イブニングセミナー【領域講習】
「唾液腺管内視鏡の登場とこれからの唾液腺疾患診療」
松延　　毅（日本医科大学大学院医学研究科頭頸部・感覚器科学）……191

一般演題
1. 当科にて１年間に施行した嚥下内視鏡検査，嚥下造影検査の検討
草場　雄基，増田　聖子（熊本労災病院）……193
2. 当科における最近５年間の誤嚥防止術の検討
坂本　めい，津田　潤子，堀　　健志，樽本　俊介，沖中　洋介，山下　裕司
（山口大学大学院医学系研究科耳鼻咽喉科学）
原　　浩貴（川崎医科大学耳鼻咽喉科学）……193
3. 当科における誤嚥防止術の術後合併症の検討
津田　潤子，坂本　めい，沖中　洋介，堀　　健志，山下　裕司
（山口大学大学院医学系研究科耳鼻咽喉科学）
原　　浩貴（川崎医科大学耳鼻咽喉科学）……194
4. 球症状単独の高齢発症重症筋無力症の一例
新井　佐和，藤居　直和，平野康次郎，小林　一女（昭和大学医学部耳鼻咽喉科学講座）
木村百合香，工藤　建人（東京都保健医療公社荏原病院耳鼻咽喉科）
江川　峻哉，櫛橋　幸民
（昭和大学医学部耳鼻咽喉科学講座，昭和大学病院頭頸部腫瘍センター，
昭和大学歯学部口腔外科学講座口腔腫瘍外科学部門）……194
5. 心原性ショックによる呼吸器管理後に抜管できず経鼻胃管症候群の関与を疑った１例
工藤　建人，新井　佐和，小林　一女（昭和大学医学部耳鼻咽喉科学教室）
江川　峻哉，櫛橋　幸民（昭和大学医学部耳鼻咽喉科学教室，昭和大学頭頸部腫瘍センター）
木村百合香（東京都保健医療公社荏原病院）……195
6. 咽後膿瘍と鑑別を要した石灰沈着性頸長筋腱炎
羽田　華練，生駒　　亮，松浦　省己（国家公務員共済組合連合会横浜南共済病院耳鼻咽喉科）
折舘　伸彦（横浜市立大学附属病院耳鼻咽喉科・頭頸部外科）……195
7. 当科で経験した石灰沈着性頸長筋腱炎の１例
安藤いづみ，松浦　聖平，滝口　修平，池谷　洋一，小林　　斉（昭和大学藤が丘病院）……196
8. 咽後膿瘍との鑑別を要した川崎病の症例
城所　淑信，楠　　威志（順天堂大学医学部附属静岡病院耳鼻咽喉科）……196
9. 咽後膿瘍との鑑別を要した不全型川崎病の１例
中澤　良太，明石　　健，岸本　誠司（亀田総合病院耳鼻咽喉科・頭頸部外科）……197
10. 扁桃摘出手術における ORBEYE の使用経験
寺邑　尭信，浜田　昌史，大上　研二，飯田　政弘（東海大学医学部付属病院耳鼻咽喉科）……197

11. 当院におけるコブレーション口蓋扁桃摘出術の現況
小山田匠吾（国際医療福祉大学病院臨床研修センター）
岡野　光博，野口　佳裕，中川　雅文（国際医療福祉大学病院耳鼻咽喉科）……198
12. 口蓋扁桃摘出術の習熟
久保　佑介，四戸　達也，中村　　学，瀬尾　　徹（聖マリアンナ医科大学横浜市西部病院）
肥塚　　泉（聖マリアンナ医科大学耳鼻咽喉科）……198
13. フォンタン術後患者における口蓋扁桃摘出術について
橋本亜矢子（静岡県立こども病院）
峯田　周幸（浜松医科大学耳鼻咽喉科・頭頸部外科）……199
14. 当科における口蓋扁桃摘出後出血症例の検討
松浦　聖平，中筋　康太，安藤いづみ，池谷　洋一，滝口　修平，小林　　斉
（昭和大学医学部耳鼻咽喉科学講座藤が丘病院）……199
15. 扁桃周囲膿瘍に対する排膿手技の選択
菱村　祐介，清水　啓成，篠原　　宏，中野　光花（河北総合病院耳鼻咽喉科）……200
16. 当科における即時膿瘍扁桃摘出術の現状
樋口　雄將，矢部　健介（東京都立広尾病院耳鼻咽喉科）……200
17. 膿瘍扁摘が深頸部膿瘍の排膿にも有効であった扁桃周囲膿瘍の１例
谷野　絵美，余田　敬子（東京女子医科大学東医療センター耳鼻咽喉科）……201
18. 当科における頸部膿瘍症例の検討
阪上　智史，阪本　大樹，清水　皆貴，鈴木　健介，藤澤　琢郎，八木　正夫，日高　浩史，
岩井　　大（関西医科大学附属病院耳鼻咽喉科・頭頸部外科）……201
19. 某地方公共交通機関所属運転手に対する睡眠時無呼吸検診に関する報告
佐々木　淳，古家　裕巳，竹野　幸夫（広島大学医学部耳鼻咽喉科頭頸部外科）……202
20. 咽頭形態と OSA の関連性についての再検討
三原　丈直，佐藤慎太郎，有馬菜千枝，中山　明峰（名古屋市立大学医学部耳鼻咽喉・頭頸部外科）…202
21. 下咽頭・喉頭癌患者の治療前後の閉塞性睡眠時無呼吸発症の検討
佐田　直子，井下　綾子
（順天堂大学医学部附属順天堂医院耳鼻咽喉・頭頸科，
順天堂大学医学部附属順天堂医院睡眠・呼吸障害センター）
松本　文彦，大峡　慎一，肥後隆三郎，池田　勝久
（順天堂大学医学部附属順天堂医院耳鼻咽喉・頭頸科）……203
22. 当院における CPAP アドヒアランスの検討
小黒　亮史，渡邊　統星，小島　博己（東京慈恵会医科大学耳鼻咽喉科学教室）……203
23. OSA 患者に対する側臥位睡眠支援機器の効果
鈴木　雅明（帝京大学ちば総合医療センター耳鼻咽喉科）
大場　俊彦（慶友銀座クリニック）……204
24. 睡眠時無呼吸に対し日帰り手術施行後咽頭出血により救急受診した１症例
波多野瑛太，宮下　圭一
（北里大学メディカルセンター耳鼻咽喉科，北里大学医学部耳鼻咽喉科・頭頸部外科）
大木　幹文（北里大学メディカルセンター耳鼻咽喉科）
山下　　拓（北里大学医学部耳鼻咽喉科・頭頸部外科）……204
25. IgG4 関連涙腺・唾液腺炎の病変組織における B 細胞サブセットの解析
村山　公介，亀倉　隆太
（札幌医科大学医学部フロンティア医学研究所免疫制御医学部門，札幌医科大学医学部耳鼻咽喉科）
一宮　慎吾（札幌医科大学医学部フロンティア医学研究所免疫制御医学部門）
高野　賢一（札幌医科大学医学部耳鼻咽喉科）……205

26. 当院における IgG4 関連疾患患者の検討
清野　由輩，山下　　拓（北里大学医学部耳鼻咽喉科・頭頸部外科）
波多野瑛太（北里メディカルセンター耳鼻咽喉科）……205
27. スギ花粉症関連花粉・食物アレルギー症候群の検討
大澤　陽子（福井赤十字病院耳鼻咽喉科）
加藤　幸宣，藤枝　重治（福井大学医学部耳鼻咽喉科・頭頸部外科）……206
28. モデルマウスを用いた花粉－食物アレルギー症候群の基礎研究
加藤　幸宣，藤枝　重治（福井大学医学部耳鼻咽喉科・頭頸部外科）
大澤　陽子（福井赤十字病院耳鼻咽喉科）……206
29. 春期花粉症におけるのど症状の出現
雑賀　太郎，兵　　行義，浜本　真一，三宅　宏徳，原　　浩貴
（川崎医科大学附属病院耳鼻咽喉科学教室）……207
30. 喉頭浮腫を契機にに発見された遺伝性血管性浮腫（HAE）の一例
宮本　雄介，安松　隆治，中川　尚志（九州大学病院耳鼻咽喉科頭頸部外科）
宮城　司道（福岡徳洲会病院じびいんこう科）……207
31. トラネキサム酸予防的投与による長期管理が有効であった遺伝性血管浮腫症例
朝子　幹也
（関西医科大学総合医療センター耳鼻咽喉科・頭頸部外科，関西医科大学附属病院アレルギーセンター）
岩井　　大（関西医科大学附属病院耳鼻咽喉科・頭頸部外科）……208
32. 皮疹を欠き，口腔・咽喉頭の粘膜病変を主訴とした Stevens-Johnson 症候群の 1 例
菊岡　祐介，鈴木　　学（市立ひらかた病院）
河田　　了（大阪医科大学耳鼻咽喉科・頭頸部外科）……208
33. 中咽頭側壁癌が疑われた咽頭梅毒
池田千枝莉（東京医科大学八王子医療センター卒後臨床研修センター）
近藤　貴仁，武田　淳雄，黄川田乃威，相原　勇介，千葉　裕人，小川　恭生
（東京医科大学八王子医療センター耳鼻咽喉科・頭頸部外科）
塚原　清彰（東京医科大学耳鼻咽喉科・頭頸部外科学分野）……209
34. 当科で経験した第二期咽頭梅毒の 1 例
岩井　玄樹（新潟医療生活協同組合木戸病院，新潟大学医歯学総合病院耳鼻咽喉科・頭頸部外科）
馬場　洋徳，堀井　　新（新潟大学医歯学総合病院耳鼻咽喉科・頭頸部外科）
高橋　奈央（新潟大学医歯学総合病院耳鼻咽喉科・頭頸部外科，長岡赤十字社長岡赤十字病院）……209
35. 当科を受診した AIDS / HIV 感染症患者の臨床像
樋口　良太，中島　寅彦（九州医療センター耳鼻咽喉科・頭頸部外科）……210
36. 非結核性抗酸菌症による頸部リンパ節炎の 2 例
大島　秀介（新潟県立中央病院耳鼻咽喉科，新潟大学医学部耳鼻咽喉科・頭頸部外科学教室）
馬場　洋徳，岩井　玄樹，高橋　奈央，堀井　　新（新潟大学医学部耳鼻咽喉科・頭頸部外科学教室）
土屋　昭夫（新潟県立中央病院耳鼻咽喉科）……210
37. 当科における伝染性単核球症の臨床的検討
鳥居　直子，松井　和夫（聖隷横浜病院）……211
38. 当院における顔面瘻孔を生じた歯性感染症例の検討
松本　祐磨，横井　秀格，池田　哲也，齋藤康一郎（杏林大学医学部耳鼻咽喉科学教室）……211
39. シスプラチンによる舌粘膜の味覚受容体発現低下とグルタミン酸 Na の食事への添加の効果
庄野　仁志（徳島赤十字病院耳鼻咽喉科）
堤　　理恵，阪上　　浩（徳島大学代謝栄養学分野）
合田　正和（屋島総合病院耳鼻咽喉科）
武田　憲昭（徳島大学耳鼻咽喉科頭頸部外科）……212

40. 健常人における舌の感覚機能の年齢変動
任　　智美，西井　智子，梅本　匡則，前田　英美，阪上　雅史
（兵庫医科大学耳鼻咽喉科・頭頸部外科）……212
41. 味覚定量検査（ろ紙ディスク法）の簡易化の試み
大木　洋佑，田中　真琴，野村　泰之，鳴原俊太郎，大島　猛史
（日本大学医学部耳鼻咽喉・頭頸部外科学分野）
根本　純江（東京医科歯科大学大学院歯学総合研究科心療・緩和医療学分野）……213
42. 解離性味覚障害の２例
勢井　洋史，羽藤　直人（愛媛大学耳鼻咽喉科・頭頸部外科）……213
43. 急性水銀中毒による味覚障害例
山本小百合，清水　猛史（滋賀医科大学耳鼻咽喉科）……214
44. 難治性亜鉛欠乏性味覚障害患者に対するツイントース併用亜鉛補充療法の効果
武田　憲昭，松岡百百世，高岡　　司（徳島大学医学部耳鼻咽喉科頭頸部外科）
堤　　理恵（徳島大学医学部代謝栄養学）
阪上　　浩（徳島大学医学部耳鼻咽喉科頭頸部外科，徳島大学医学部代謝栄養学）……214
45. 味覚障害例の臨床的検討
山村　幸江，草間　　薫，瀬尾友佳子，崎谷　恵理，立川麻也子，野中　　学
（東京女子医科大学耳鼻咽喉科）……215
46. 抗結核薬による味覚障害の１例
中田　貴大，勢井　洋史，麻生　沙和（愛媛大学医学部附属病院耳鼻咽喉科・頭頸部外科）……215
47. IgA 腎症における口蓋扁桃，咽頭扁桃細菌叢の検討
田中　伸和（名古屋市立大学大学院耳鼻咽喉・頭頸部外科，豊田厚生病院耳鼻いんこう科）
江崎　伸一（名古屋市立大学大学院耳鼻咽喉・頭頸部外科）
濱島　有喜
（名古屋市立大学大学院耳鼻咽喉・頭頸部外科，耳鼻咽喉科・小児耳鼻咽喉科はまじまクリニック）
村上　信五
（名古屋市立大学大学院耳鼻咽喉・頭頸部外科，名古屋市立東部医療センター耳鼻いんこう科）……216
48. 移植腎 IgA 腎症例に対する扁摘・パルス療法第３報～10 年予後～
土井　　彰，小桜　謙一（高知医療センター耳鼻咽喉科）
出原　悠子，土山　芳徳（高知医療センター腎臓内科）
澁谷　祐一（高知医療センター移植外科）
赤木　博文（独立行政法人国立病院機構南岡山医療センター耳鼻咽喉科）……216
49. 持続する発熱，頸部リンパ節腫脹を初発症状とした小児シェーグレン症候群の１例
綱　由香里，大平　真也，松浦賢太郎，長舩　大士，和田　弘太
（東邦大学医療センター大森病院耳鼻咽喉科）……217
50. 頬部腫脹をきたした好酸球性多発血管炎性肉芽腫症例
佐藤　遼介
（社会医療法人北斗北斗病院耳鼻咽喉科・頭頸部外科，旭川医科大学耳鼻咽喉科・頭頸部外科）
上村　明寛，坂東　伸幸（社会医療法人北斗北斗病院耳鼻咽喉科・頭頸部外科）
原渕　保明（旭川医科大学耳鼻咽喉科・頭頸部外科）……217
51. 閉塞性睡眠時無呼吸に対する鼻腔手術・咽頭小形成術の同時併施法
佐藤慎太郎，有馬菜千枝，三原　丈直，中山　明峰
（名古屋市立大学病院睡眠医療センター，名古屋市立大学医学部耳鼻咽喉科・頭頸部外科学教室）
江崎　伸一（名古屋市立大学医学部耳鼻咽喉科・頭頸部外科学教室）……218

52. 閉塞性睡眠時無呼吸症に対する Suture technique（CWICK）の手術手技の実際
千葉伸太郎（太田睡眠科学センター，慈恵医大耳鼻咽喉科学教室）
小島　博己（慈恵医大耳鼻咽喉科学教室）……218
53. 閉塞性睡眠時無呼吸症に対する咽頭手術法（CWICKs）の牽引張力についての検討
井上　大介，源馬　亜希，近藤　農
（医療法人愛仁会太田総合病院耳鼻咽喉科，東京慈恵会医科大学耳鼻咽喉科学教室）
千葉伸太郎（東京慈恵会医科大学耳鼻咽喉科学教室，医療法人愛仁会太田睡眠科学センター）……219
54. LAUP 術後に咽頭の瘢痕狭窄が生じ，咽頭形成術（CWICKs）を用いて修正した１例
近藤　農，井上　大介
（医療法人愛仁会太田総合病院耳鼻咽喉科，東京慈恵会医科大学耳鼻咽喉科学教室）
千葉伸太郎（東京慈恵会医科大学耳鼻咽喉科学教室，医療法人愛仁会太田睡眠科学センター）
柳原　健一，井坂　奈央，池田このみ，渡邊　統星，小島　博己
（東京慈恵会医科大学耳鼻咽喉科学教室）……219
55. 睡眠時無呼吸症候群における耳鼻咽喉科手術治療までの流れ
中石　柾，関根　久遠，若山　望，吉岡　友真，松根　彰志
（日本医科大学武蔵小杉病院耳鼻咽喉科）
大久保公裕（日本医科大学医学部耳鼻咽喉科・頭頸部外科）……220
56. Cadaver を用いた Sleep Surgery 研修会
中島　逸男，今井　貫太（獨協医科大学耳鼻咽喉・頭頸部外科）
春名　眞一（獨協医科大学耳鼻咽喉・頭頸部外科，獨協医科大学睡眠医療センター）……220
57. 初診時経過観察にした１歳睡眠時無呼吸患児の経過に関する検討
平田　正敏，二村美早紀（藤田医科大学ばんたね病院臨床検査部）
中田　誠一，木村　文美，稲田　紘也，岩田　昇（藤田医科大学医学部耳鼻咽喉科学Ⅱ）
鈴木　賢二（ヨナハ総合病院耳鼻咽喉科）……221
58. 小児閉塞性睡眠時無呼吸の診断における終夜経皮的二酸化炭素分圧測定
井下　綾子，佐田　直子，鈴木　陽
（順天堂大学医学部附属順天堂医院耳鼻咽喉・頭頸科，
順天堂大学医学部附属順天堂医院睡眠・呼吸障害センター）
池田　勝久（順天堂大学医学部附属順天堂医院耳鼻咽喉・頭頸科）……221
59. 日本人小児睡眠時無呼吸症の手術成績と肥満の関連について
有馬菜千枝，佐藤慎太郎，三原　丈直，江崎　伸一，中山　明峰
（名古屋市立大学医学部耳鼻咽喉・頭頸部外科）……222
60. 若年で咽頭のゆるみを認めた OSA 例
菊池　淳（菊池医院，愛媛大学医学部耳鼻咽喉科・頭頸部外科，愛媛大学病院睡眠医療センター）
羽藤　直人（愛媛大学医学部耳鼻咽喉科・頭頸部外科）……222
61. Rubinstein Taybi 症候群に合併した睡眠時無呼吸症の治療経験
酒井　あや，西前　德繁，三輪　高喜（金沢医科大学耳鼻咽喉科）……223
62. TOVS にて摘出した舌根部異所性甲状腺腫の１例
荒木　直人，野田　大介，岡崎　雅，千田　邦明，天野真太郎，欠畑　誠治
（山形大学医学部耳鼻咽喉・頭頸部外科）
冨藤　雅之（防衛医科大学校耳鼻咽喉科）……223
63. 舌根部神経鞘腫の１例
梶山　泰平，吉田　真夏，兵頭　政光（高知大学医学部耳鼻咽喉科・頭頸部外科）……224
64. 経皮的硬化療法が著効した巨大舌根静脈奇形の一例
江口　博孝，猪原　秀典（大阪大学大学院医学系研究科耳鼻咽喉科・頭頸部外科学教室）……224

65. 異なるアプローチで摘出した軟口蓋裏面の良性腫瘍の２例
沖中　洋介，堀　　健志，津田　潤子，山下　裕司（山口大学大学院医学系研究科耳鼻咽喉科学）････225
66. 乳児期に手術加療を行なった中咽頭奇形腫の一例
石川　和也，吉崎　智一（金沢大学耳鼻咽喉科・頭頸部外科）････････････････････････････････････225
67. 上咽頭に発生した Melanotic oncocytic metaplasia の一例
永田ゆりの，多田　紘恵，近松　一朗（群馬大学医学部附属病院）････････････････････････････････226
68. 上部消化管内視鏡検査中に上気道閉塞を来した下咽頭脂肪肉腫の１例
赤嶺　苑佳，渡辺　哲生，立山　香織，鈴木　正志（大分大学医学部耳鼻咽喉科頭頸部外科）････････226
69. 当院で経験した過誤腫の２例
西口　達治，山本小百合，大脇　成広，清水　猛史（滋賀医科大学耳鼻咽喉科）････････････････････227
70. 急性炎症が契機となって診断された副咽頭間隙悪性腫瘍の１例
國井　美羽（白河厚生総合病院耳鼻咽喉科）･･227
71. 当科で加療した上咽頭癌の臨床的検討
松永　崇志，川野　利明，立山　香織，平野　隆，鈴木　正志
（大分大学医学部耳鼻咽喉科・頭頸部外科）･･228
72. 当科における上咽頭癌に対する治療成績
山木　英聖，高原　　幹，熊井　琢美，野村研一郎，岸部　　幹，片田　彰博，林　　達哉，
原渕　保明（旭川医科大学耳鼻咽喉科・頭頸部外科）･･228
73. 上咽頭明細胞癌の１例
浜崎　龍平，牧野　琢丸，藤本　将平，津村　宗近，野田　洋平，假谷　　伸，西﨑　和則
（岡山大学大学院医歯薬総合研究科耳鼻咽喉・頭頸部外科）･･････････････････････････････････････229
74. p16 陽性・陰性中咽頭癌症例の臨床的検討
江川　峻哉，櫛橋　幸民，嶋根　俊和
（昭和大学頭頸部腫瘍センター，昭和大学医学部耳鼻咽喉科学講座，
昭和大学歯学部口腔外科学講座口腔腫瘍外科学部門）
工藤　建人，新井　佐和，小林　一女（昭和大学医学部耳鼻咽喉科学講座）････････････････････････229
75. 中咽頭癌予後因子としての modified Glasgow prognostic score の有用性について
井内　寛之，川畠　雅樹，黒野　祐一（鹿児島大学耳鼻咽喉科・頭頸部外科）･･････････････････････230
76. 中咽頭癌における旧・新分類からみた予後
鈴木　英佑，寺田　哲也，野呂　恵起，東野　正明，粟飯原輝人，河田　　了（大阪医科大学附属病院）
･･230
77. 再発下咽頭癌に対するニボルマブ療法後に化学療法を行った１例
岡﨑　慎一，野内　雄介（日本海総合病院耳鼻咽喉・頭頸部外科）
岡﨑　　雅，天野　彰子（山形大学医学部耳鼻咽喉・頭頸部外科学講座）････････････････････････････231
78. 下咽頭癌放射線治療後再発の救済手術として ELPS と皮弁再建の Hybrid 手術を行った１例
吉田　重和，佐藤　宏樹，勝部　泰彰，清水　　顕，塚原　清彰
（東京医科大学耳鼻咽喉科・頭頸部外科学分野）･･231
79. 診断・治療に苦慮した下咽頭癌　副咽頭間隙リンパ節転移の一例
蓑田　理彦，伊東山　舞，折田　頼尚（熊本大学病院耳鼻咽喉科・頭頸部外科）････････････････････232
80. 当院で治療した咽頭表在癌の臨床的検討
佐藤　満雄，北野　睦三，土井　勝美（近畿大学病院耳鼻咽喉科）････････････････････････････････232
81. 近年の当科における再発転移頭頸部癌患者に対する化学療法について
堀　　健志，沖中　洋介，山下　裕司（山口大学大学院医学系研究科耳鼻咽喉科）････････････････････233
82. 上行咽頭動脈仮性動脈瘤により上咽頭出血をきたした１例
伊藤　有紀，北村　拓朗，鈴木　秀明（産業医科大学医学部耳鼻咽喉科・頭頸部外科）････････････････233

83. 舌梗塞の１例
永尾　　光，木戸脇尚子（市立大津市民病院耳鼻咽喉科）……234
84. 口腔咽頭腫瘤として出現した内頸動脈蛇行症例の検討
細川　誠二，曽根　大貴，山田　智史，峯田　周幸（浜松医科大学耳鼻咽喉科・頭頸部外科）
岡村　　純（聖隷浜松病院耳鼻咽喉科・頭頸部外科）……234
85. 口腔内 NBI 観察の有用性―食道癌症例 2835 症例の検討から
渡邉　昭仁（恵佑会札幌病院耳鼻咽喉科・頭頸部外科）……235
86. 口腔多発癌症例の臨床的検討
益田　昌吾，安松　隆治，中川　尚志（九州大学医学部耳鼻咽喉科）……235
87. 口腔癌症例の検討―深達度からみた旧分類と新分類の比較―
野呂　恵起，鈴木　英佑，東野　正明，粟飯原輝人，寺田　哲也，河田　　了
（大阪医科大学耳鼻咽喉科・頭頸部外科）……236
88. 当科における上歯肉癌の検討
藤澤　琢郎，阪上　智史，清水　皆貴，福井　研太，八木　正夫，岩井　　大（関西医科大学）……236
89. 頬脂肪体を用いて再建を行った口腔癌の１症例
村上　　怜（京都第二赤十字病院耳鼻咽喉科・気管食道外科）……237
90. 舌骨下筋皮弁による再建が有用であった口腔癌の３症例
倉上　和也，小池　修治，鎌田　恭平，大澤　　悠（山形県立中央病院頭頸部・耳鼻咽喉科）……237
91. 当院での局所皮弁を用いた再建手術症例の後方視的検討
大澤　　悠，小池　修治，倉上　和也（山形県立中央病院頭頸部・耳鼻咽喉科）……238
92. 広範な静脈塞栓症を生じた舌癌後発リンパ節転移の１例
岡崎　　雅，野田　大介，千田　邦明，荒木　直人，天野真太郎，欠畑　誠治
（山形大学医学部耳鼻咽喉・頭頸部外科）……238
93. 軟口蓋粘膜下に転移した腎細胞癌の１例
天野真太郎，野田　大介，岡崎　　雅，千田　邦明，荒木　直人，欠畑　誠治
（山形大学医学部附属病院耳鼻咽喉・頭頸部外科）……239
94. 頬部粘膜下に再発病変をきたした悪性リンパ腫の１例を経験して
中里　　瑛，赤荻　勝一（富山赤十字病院耳鼻いんこう科）
將積日出夫（富山大学附属病院耳鼻咽喉科頭頸部外科）……239
95. 唾液腺導管癌の肺転移に対しパクリタキセル，セツキシマブ併用療法が著効した１例
西　　秀昭（佐世保市総合医療センター耳鼻いんこう科）……240
96. 下顎部に発生した Granular cell tumor の１例
飯沼　亮太，久世　文也，西堀　丈純，青木　光広（岐阜大学医学部耳鼻咽喉科）……240
97. 顎下腺腺様嚢胞癌肺転移に対するニボルマブの投与―心肺停止蘇生後における使用経験―
嘉陽　祐紀，真栄田裕行，上里　　迅，比嘉　朋代，杉田早知子，鈴木　幹男
（琉球大学大学院医学研究科耳鼻咽喉・頭頸部外科学講座）……241
98. 超音波を用いたワルトン管内唾石の術中同定法
江崎　伸一，濱島　有喜（名古屋市立大学大学院医学系研究科耳鼻咽喉頭頸部外科）
田中　伸和（豊田厚生病院耳鼻いんこう科）
丹羽　正樹（春日井市民病院耳鼻いんこう科）
村上　信五
（名古屋市立大学大学院医学系研究科耳鼻咽喉頭頸部外科，名古屋市立東部医療センター耳鼻いんこう科）
……241
99. エコー併用下に摘出した耳下腺唾石の２例
鈴木　貴博，東海林　史，野口　直哉，齋藤雄太郎，太田　伸男（東北医科薬科大学耳鼻咽喉科）
小倉　正樹（仙台市立病院耳鼻いんこう科）……242

100. 当科における唾液腺内視鏡を用いた唾石摘出術の検討
高原　幹，山木　英聖，片田　彰博，林　達哉，原渕　保明
（旭川医科大学耳鼻咽喉科・頭頸部外科）……242
101. 当院における Sialoendoscopy を使用した耳下腺，顎下腺唾石症例
杉田　玄，保富　宗城（和歌山県立医科大学耳鼻咽喉科・頭頸部外科）……243
102. 小児顎下腺唾石症の 2 例
野内　雄介，岡崎　愼一，小泉　優（日本海総合病院耳鼻咽喉・頭頸部外科）……243
103. 唾液瘻を伴った耳下腺唾石症の一例
丹羽　正樹（春日井市民病院耳鼻咽喉科，名古屋市立大学大学院耳鼻咽喉・頭頸部外科）
江崎　伸一（名古屋市立大学大学院耳鼻咽喉・頭頸部外科）
濱島　有喜（名古屋市立大学大学院耳鼻咽喉・頭頸部外科，はまじまクリニック）
村上　信五（名古屋市立大学大学院耳鼻咽喉・頭頸部外科，名古屋市立東部医療センター耳鼻いんこう科）
……244
104. 多数の石灰化物を伴った頬部小唾液腺唾石症の一例
橋本　英樹，室野　重之（福島県立医科大学医学部耳鼻咽喉科）
佐藤　和則（一般財団法人太田綜合病院附属太田西ノ内病院耳鼻咽喉科）……244
105. ハイドロゲル創傷被覆・保護材（エピシル）を使用した症例の検討
古家　裕巳，佐々木　淳，竹野　幸夫（広島大学大学院耳鼻咽喉科学・頭頸部外科学）……245
106. 頭頸部放射線療法や化学療法による口腔粘膜炎に対して，エピシルの使用経験
池田　哲也，横井　秀格，松本　祐磨，佐藤　大，齋藤康一郎
（杏林大学医学部耳鼻咽喉科学教室・顎口腔外科）……245
107. 内視鏡下鼻副鼻腔手術を施行した ARONJ の一例
尹　泰貴（関西医科大学耳鼻咽喉科・頭頸部外科，医仁会武田総合病院）
藤野　真琴（医仁会武田総合病院）
八木　正夫，朝子　幹也，岩井　大（関西医科大学耳鼻咽喉科・頭頸部外科）……246
108. 口腔底・頤下部に発生した類皮嚢胞の 2 例
熊井　理美，三輪　高喜（金沢医科大学医学部耳鼻咽喉科）……246
109. 難治性口腔咽頭病変を呈したベーチェット病症例の検討
曽根　大貴，山田　智史，細川　誠二，峯田　周幸（浜松医科大学耳鼻咽喉科・頭頸部外科）
岡村　純（聖隷浜松病院耳鼻咽喉科・頭頸部外科）……247
110. 難治性口腔咽頭潰瘍の 3 例
小村さやか，岡田　和也，松田　信作（東京山手メディカルセンター耳鼻咽喉科）……247
111. 診断に難渋した下咽頭潰瘍の一例
森　照茂，星川　広史（香川大学医学部耳鼻咽喉科学）……248
112. 梨状陥凹瘻に対する化学焼灼療法
室野　重之，橋本　英樹（福島県立医科大学医学部耳鼻咽喉科）
吉崎　智一（金沢大学医学系耳鼻咽喉科・頭頸部外科）……248
113. 超高齢者の顎下部多形型脂肪肉腫の一症例
比嘉　朋代，真栄田裕行，鈴木　幹男（琉球大学大学院医学研究科耳鼻咽喉・頭頸部外科学講座）……249
114. 嚢胞開放術を行った Bailey Ⅳ型鰓原性嚢胞の 1 例
馬場　洋徳，高橋　奈央，岩井　玄樹，堀井　新（新潟大学医学部耳鼻咽喉科頭頸部外科）……249
115. 新しいエナジーデバイス，アクロサージを用いた頸部郭清術
小山　哲史，竹内　裕美（鳥取大学医学部感覚運動医学講座耳鼻咽喉・頭頸部外科学分野）……250
116. 経口的に開窓術を行い，感染コントロールを得た副咽頭間隙嚢胞の症例
門脇　嘉宣，平野　隆，梅本　真吾，藤永　真希，鈴木　正志（大分大学医学部耳鼻咽喉科）……250

117. ワルトン管内に迷入した魚骨異物の一例（症例報告）
土地　宏朋（富山県立中央病院耳鼻いんこう科）
古田　　康（手稲渓仁会病院耳鼻咽喉科・頭頸部外科）……251
118. スキンステイプラーを指標に除去した舌迷入魚骨の１例
林　　政男，塚原　清彰，白井　杏湖（東京医科大学病院）……251
119. 口腔咽頭領域での CT 撮像の工夫
日江井裕介，吉岡　哲志，加藤　久幸，櫻井　一生，楯谷　一郎
（藤田医科大学医学部耳鼻咽喉科学教室）……252
120. 声帯白斑病変における i-scan OE 機能による狭帯域光観察の有用性
森崎　剛史，竹内　裕美（鳥取大学医学部感覚運動医学講座耳鼻咽喉・頭頸部外科学分野）……252
121. 下咽頭食道多チャンネルインピーダンス検査により治療法を確定し得た喉頭肉芽腫２症例
鈴木　猛司，黒川　友哉，米田　理葉，大木　雄示，櫻井　大樹，花澤　豊行
（千葉大学大学院医学研究院耳鼻咽喉科・頭頸部腫瘍学）……253
122. 気管傍領域に生じた浸潤性胸腺腫の１例
新井　啓仁，大村　　学，辻川　敬裕，平野　　滋（京都府立医科大学）……253
123. ガマ腫に対する高濃度 OK-432 局所注入療法
太田　伸男，鈴木　貴博（東北医科薬科大学耳鼻咽喉科）……254
124. 当科における耳下腺腫瘍の臨床病理学的検討
森倉　一朗，青井　典明，清水　保彦，淵脇　貴史，堀田優希江，川内　秀之
（島根大学医学部耳鼻咽喉科）……254
125. 耳下腺腫瘍における FNA の新しい分類案～OMC 分類～
谷内　政崇（洛和会音羽病院）
鈴木　　学（市立ひらかた病院耳鼻咽喉科）
東野　正明，粟飯原輝人，寺田　哲也，河田　　了（大阪医科大学耳鼻咽喉科頭頸部外科）……255
126. PET-CT 検査において集積を認めた耳下腺腫瘍症例の検討
福井　研太，八木　正夫，藤澤　琢郎，阪上　智史，鈴木　健介，清水　皆貴，岩井　　大
（関西医科大学耳鼻咽喉科・頭頸部外科）……255
127. 耳下腺手術における術中神経モニタリングの検討
八木　正夫，藤澤　琢郎，鈴木　健介，清水　皆貴，福井　研太，岩井　　大
（関西医科大学耳鼻咽喉科頭頸部外科）……256
128. 耳下腺粘表皮癌の病理組織と臨床像の比較
東野　正明，木下　一太，粟飯原輝人，寺田　哲也，河田　　了
（大阪医科大学耳鼻咽喉科・頭頸部外科）
鈴木　英佑，西川　周治（大阪府済生会吹田病院耳鼻咽喉科）
谷内　政崇（洛和会音羽病院耳鼻咽喉科・頭頸部外科）
和田　将輝，菊岡　祐介（市立ひらかた病院耳鼻咽喉科）……256
129. 耳下腺癌における低 / 中悪性癌の診断と治療の問題点
菊岡　祐介（大阪医科大学耳鼻咽喉科・頭頸部外科，市立ひらかた病院耳鼻咽喉科）
東野　正明，寺田　哲也，河田　　了（大阪医科大学耳鼻咽喉科・頭頸部外科）
粟飯原輝人（関西 BNCT 共同医療センター）……257
130. 当科で加療した耳下腺房細胞癌と耳下腺分泌癌症例の検討
寺田　哲也，東野　正明，粟飯原輝人，河田　　了（大阪医科大学耳鼻咽喉科・頭頸部外科）……257
131. 耳下腺拡大全摘術を施行した 16 例の検討
阪本　大樹，岩井　　大（関西医科大学香里病院）
八木　正夫，藤澤　琢郎，鈴木　健介，阪上　智史，清水　皆貴（関西医科大学附属病院）……258

132. 進行耳下腺唾液腺導管癌に対する内分泌療法の経験
猿渡　英美，奥田　　匠，後藤　隆史，中村　　雄，東野　哲也
（宮崎大学医学部耳鼻咽喉・頭頸部外科）……258
133. 再発耳下腺低分化癌に対する Nivolumab の使用経験
欄　真一郎，竹内絵里香（JA 愛知厚生連江南厚生病院）……259
134. 耳下腺悪性リンパ腫の臨床的検討
川畠　雅樹，井内　寛之，黒野　祐一（鹿児島大学医歯学総合研究科耳鼻咽喉科・頭頸部外科学）……259
135. 皮膚自壊を伴う耳下腺ワルチン腫瘍に対する局所麻酔下での手術経験
竹内絵里香，欄　真一郎（JA 愛知厚生連江南厚生病院耳鼻咽喉科）……260
136. 耳下腺良性腫瘍に対する皮膚切開線の検討
山本　圭佑，黒瀬　　誠，小幡　和史，大國　　毅，近藤　　敦，高野　賢一
（札幌医科大学耳鼻咽喉科）……260
137. 良性耳下腺腫瘍の術後一時的顔面神経麻痺の回復期間とその要因
木下　一太（大阪医科大学附属病院医療総合研修センター，大阪医科大学耳鼻咽喉科・頭頸部外科）
東野　正明，粟飯原輝人，寺田　哲也，河田　　了（大阪医科大学耳鼻咽喉科・頭頸部外科）
鈴木　英佑，西川　周治（大阪府済生会吹田病院耳鼻咽喉科・頭頸部外科）
谷内　政崇（洛和会音羽病院耳鼻咽喉科・頭頸部外科）
和田　将輝，菊岡　祐介（市立ひらかた病院耳鼻咽喉科）……261
138. 当科で経験した大唾液腺腫瘍の術前診断に関する検討
大國　　毅，近藤　　敦，黒瀬　　誠，小幡　和史，山本　圭佑，高野　賢一
（札幌医科大学耳鼻咽喉科）……261
139. 当院における唾液腺導管癌の臨床的検討
青木　由宇，吉崎　智一（金沢大学附属病院耳鼻咽喉科頭頸部外科）……262
140. 唾液腺腫瘍手術後の口蓋欠損に対して口蓋粘骨膜弁にて再建を行った 3 症例
佐藤　　大，齋藤康一郎（杏林大学医学部付属病院耳鼻咽喉科・頭頸科）……262
141. 再発・転移唾液腺癌に対してニボルマブを使用した 3 例
天野　彰子，岡崎　　雅（山形大学医学部耳鼻咽喉・頭頸部外科学講座）
岡崎　愼一（日本海総合病院耳鼻咽喉・頭頸部外科）
多田雄一郎（国際医療福祉大学附属三田病院頭頸部腫瘍センター）……263

特別講演 1

特別講演 1
土地が育むワインの楽しさ
～日本一への道のり～

古屋　浩二

三和酒類株式会社安心院葡萄酒工房工房長

ワインは，エジプト時代の壁画にも製造工程が残っているほど，昔から親しまれているアルコール飲料です．ワイン（お酒）を楽しむ文化は文明の発達や宗教の影響も大きく受けながら世界中に広がりました．日本の文献では，豊前小倉藩（現：福岡県豊前）の細川忠利（1586～1641）が家臣にガラメ（エビヅル：ヤマブドウ）からワインを造らせたのが始まりではないかとの説もありますが，産業として本格的にワイン製造が始まったのは明治時代（1870 年代）からです．日本でのワイン消費は，産業の発達や近代化，食の欧米化等により 1970 年代から増加し始めます．現在は，日本各地でブドウが栽培され日本中でワインが生産されるようになり酒類の中でもワインの消費は増加傾向となっています．ワインへの関心が高まる中，法律の整備も進み，2018 年 10 月にはワインに関する日本の法律も新たに制定されました．

ここ大分県宇佐市安心院町でのブドウ栽培の歴史は，国営のパイロット事業で農地整備が行われたことで始まります．ブドウの栽培が始まったのを機に，三和酒類（株）は，ワインを 1971 年から製造し，2001 年には，ブドウ畑，製造場，貯蔵庫等を見学できる施設として安心院葡萄酒工房を設立させました．高齢化等で安心院町でのブドウ生産量が減少していく中，現在は，自社畑での生産数量を増加させ 15 ヘクタールの農園を管理するに至っています．安心院町で収穫される約 15 種類ブドウ品種からスパークリングワイン，スティルワイン，デザートワイン，ブランデーに至るまで 30 種類を超える商品を製造しています．また，シャルドネ等の既存ブドウ品種のみならず，大分にしかないブドウ品種の開発等も行い安心院町をしっかりと表現できるワインの生産を目指しています．

地域性あるワインは，消費者から求められており，それがきっかけで「日本ワイン」と法律でも定義されました．日本ワインに特化したコンクールも 2002 年から毎年開催され，安心院ワインも例年入賞を果たしています．中でも金賞・部門最高賞（日本一）の栄冠は，過去 6 回受賞するほどの評価を受けています．特に安心院スパークリングワインは，初めて生産を開始した 2006 年から 2016 年までの 11 ビンテージ中 5 ビンテージで日本一を取得するに至っています．どのように安心院ワインを生産し，様々な活動を通してワインを楽しむ文化を形成しているかご説明いたします．

特 別 講 演 2

特別講演 2
身体を守る免疫の話：
乳酸菌と NK 細胞

竹田　和由

順天堂大学大学院医学研究科研究基盤センター細胞機能研究室

免疫は病気から体を守り健康を保つための生体防御機構です．近年の健康ブームから，「免疫」という言葉を頻繁に見かけるようになり，多くの方が関心を持たれている様ですが，誤解されている所も多々あるようです．そこで「免疫」と免疫の最前線で働く NK 細胞について，最近の知見にも触れながら分かりやすく解説した後に，生活の中で免疫を上げる手助けとなる方法についてお話しします．これまで乳酸菌等のプロバイオティクスが NK 活性を上げるメカニズムを探索してきましたが，最近の研究でワクチンの効果を高めるアジュバンド効果もあり，免疫機能全体を上げる可能性が示されました．食品が直接的に，また腸内細菌叢の変化により間接的に免疫に影響を与えることが，最近次々と明らかにされています．今後の研究の進展が非常に期待されている食品免疫学の一端である私たちの研究について御紹介したいと思います．

海外招聘講演

海外招聘講演
Trans-Oral Robotic Surgery: Indications, Practical Tips, and Future Applications

Steven J Wang, MD

Department of Otolaryngology-Head and Neck Surgery, University of Arizona, USA

Introduction: Minimally invasive surgical techniques such as Transoral Robotic Surgery (TORS) are an important tool to de-escalate treatment, with proven benefits for the more favorable prognostic groups of HPV-positive oropharynx cancer patients. It has been ten years since the United States FDA first approved TORS for early oropharyngeal cancer. As surgeons have gained greater experience with TORS, practical tips for the new robotic surgeon can now be shared. There are an increasing number of favorable reports on oncologic and functional outcomes for TORS. Oncologic outcomes appear at least equivalent to radiation-based treatment for HPV-positive oropharynx cancers. The most commonly studied functional outcome of TORS has been dysphagia. Unfortunately, the lack of a universally accepted tool for assessment of swallowing makes it difficult to compare TORS outcomes versus chemoradiation outcomes.

Method: The lecture will review published literature and data from clinical trials. The author's personal experience with TORS and virtual reality models for surgical simulation will be shared.

Results: Recently completed cooperative group clinical trials may provide more definitive support to the contention that superior swallowing function is achieved in patients who undergo initial treatment with TORS. Initial reports comparing TORS with conventional open approaches for oropharyngeal cancers demonstrated both oncologic and functional benefits of TORS. However, although clinically more relevant, there are few studies that analyze TORS versus chemoradiation for oropharyngeal cancer.

Conclusion: The major determinant of whether there is an overall clinical benefit for oropharyngeal cancers patients who undergo TORS appears to be the proportion of patients who avoid adjuvant radiation and adjuvant chemoradiation treatment. Thus, careful patient selection is considered the key to a TORS program for oropharynx cancers that offers the best oncologic and functional outcomes. Future applications of TORS include use of single-port technology that may allow more laryngeal and hypopharyngeal applications, transoral thyroid approaches, and the use of TORS for non-malignant lesions. The utilization of virtual reality and 3-D printed models may improve the efficiency of training new robotic surgeons, and the use of patient-specific pre-operative simulation software by all surgeons may improve the safety of TORS procedures in the future.

専門医共通講習

専門医共通講習
医療安全管理の実際

平松　和史

大分大学医学部医療安全管理医学講座

患者取り違えなど単純なヒューマンエラーによって，患者に大きな不利益を来してしまうという医療事故が大規模病院で相次ぎ，医療安全が重要視されるようになって20年が経過している．各医療機関において医療安全管理部などの医療安全管理を担当する部署が設置され，専従や専任の医師，看護師，薬剤師等が配置され，その体制は整備されてきている．一方で，薬剤の誤投与やガーゼ遺残などの様々な医療事故は相変わらず発生している．医療安全管理には多角的なアプローチが重要であるが，なかでも重要な方策は，臨床の現場で起こる些細な事例を含むエラーをインシデントとして報告し，その対策を立案することにある．さらにその対策をインシデントが発生した部署だけでなく病院全体の課題として現場に対策を実践してもらい，その状況を評価することによって，いわゆるPDCAサイクルを循環させることで，より安全で，質の高い医療を提供する．当院においても年々インシデント報告件数は増加し，現在では年間3,000件を超える状況となっている．一方で，職種間によるインシデント報告の差が大きく，報告の85～90%は看護師からの報告であり，医師からのインシデント報告は6～7%程度と低い状況にある．ヒューマンエラーは，医師，看護師などの職種を問わず，ある一定の確率で起こることが予想され，職種間での大きな報告数の差は医療現場での医師によるエラーが起きやすい状況や原因の把握を困難なものにし，医療安全管理を推進することを大きく阻んでいる．　近年，画像レポートの見忘れによって，後日病状が進行した状態で発見されるという医療事故が相次いで公表されている．画像レポートに限らず，病理診断レポートなど重要な情報は必ず主治医が確認するシステムを構築していく必要がある．また，単純なレポートの見忘れだけでなく，レポート内容は認識したものの，その後の精査などの対応を実施し忘れるという場合もある．こうしたことのどこまで，どのように対応していくのかという問題も生じてきている．　医療安全は基本的には患者へ提供する医療の質を向上させるために実施している．一方で不幸にして患者との間で医事紛争となった場合，医療者の肉体的，精神的負担は極めて大きなものとなる．こうした医療者への負担を軽減させるためにも医療安全を推進していくことは重要である．医療安全を管理していくことは病院の役割であるが，医療安全を実践していくことは各医療者に課せられた責務であることを強調したい．

シンポジウム

口腔・咽頭癌に対するがん薬物療法の現在と今後の展望

シンポジウム-1
集学的治療の中のがん薬物療法の位置づけ：術前術後補助療法

中島　寅彦

国立病院機構九州医療センター耳鼻咽喉科・頭頸部腫瘍センター

（1）術前薬物療法の位置づけ

切除可能な頭頸部癌症例に対する手術前の導入化学療法（IC）の有用性のエビデンスは確立されていない．Martaらは口腔癌の術前化学療法の有無を比較した論文に関するメタアナリシスを報告したが，生存率，局所制御率ともに術前薬物療法の有用性は認められなかった．一方，下咽頭癌，喉頭癌に対しては化学放射線療法（CRT）の効果を予測し喉頭温存の可能性を追求する目的（chemoselection）でICを行うことがある．ICで腫瘍縮小効果が認められる場合は引き続きCRTを行うことで喉頭温存が期待できる．標準的にはICに続く根治療法は（化学）放射線療法である．一方でIC→腫瘍縮小→臓器温存（縮小）手術というストラテジーが成り立つのかどうか現時点では不明である．近年HPV陽性の中咽頭癌の増加，経口腔（ロボット）手術の発達にともない，ICを行った後の経口腔手術に関する報告が増えている．術前の化学療法の効果により縮小（臓器温存）手術を行うことについては頭頸部領域ではエビデンスは確立されていないが，手術待機期間に全身化学療法を用いることは実臨床では行われることがあると思われ，頭頸部外科医として興味があるテーマである．乳がんや肉腫のガイドラインではIC後の臓器温存手術はエビデンスとして確立されている．喉頭温存が目標となる頭頸部領域でも重要な課題であり，エビデンスを確立させてゆくためには今後，頭頸部外科医中心の臨床試験を検討する必要がある．免疫チェックポイント阻害薬を用いた術前薬物療法については臨床研究が進行中であり，今後臨床応用が期待できる．

（2）術後薬物療法の位置づけ

根治手術後の補助化学療法としては高リスク群に対するCRTの有用性が証明されている．RTOG　95-01試験ではリスク因子として顕微鏡的断端陽性，リンパ節転移2個以上，節外浸潤陽性を対象にRT単独群とCRT群（CDDP併用）を比較した．局所制御，無増悪生存割合はCRT群が有意に優れていたが全生存では有意差はなかった．EORTC　22931試験では顕微鏡的断端陽性，病期Ⅲ，Ⅳ，節外浸潤陽性，傍神経浸潤，血管内腫瘍栓，口腔，中咽頭癌ではレベルⅣ，Ⅴの転移陽性をリスク群とした．RT単独群に比しCRT群で5年無増悪生存率，5年生存率が優れていた．Bernierらはこれらの結果を統合解析し，頭頸部癌の術後再発のリスク因子としては顕微鏡的断端陽性，節外浸潤陽性の症例に対する術後CRTの有用性を報告している．根治手術後の補助化学療法についてはエビデンスが確立されていない．

（3）外科医から見た頭頸部癌薬物療法

薬物療法の進歩により，頭頸部癌の治療選択肢は増加し，薬物療法の適応決定や有害事象対応には多診療科，多職種によるチーム医療が不可欠となった．わが国においては腫瘍内科医が不足しているという背景もあり，耳鼻咽喉科医が化学療法を行っている（行わざるをえない）施設も多く，外科医の過重労働につながっている．欧米諸国では頭頸部癌治療におけるtask shifting（手術：外科医，化学療法：内科医）が確立しており，わが国においてもその普及が望ましい．当院における頭頸部癌集学的治療の現状を紹介し，今後の課題についても考察したい．

口 咽 科　2019；**32**(3)：162（総会号）

シンポジウム-2
集学的治療の中のがん薬物療法の位置づけ：導入化学療法

若杉　哲郎・伊藤　有紀・北村　拓朗・鈴木　秀明

産業医科大学耳鼻咽喉科・頭頸部外科学

口腔・咽頭癌に対するがん薬物療法において，導入化学療法（induction chemotherapy: IC）は，根治治療である放射線療法や化学放射線療法（chemoradiotherapy: CRT）に先行して行う薬物療法と定義される．外科治療を根治治療とする際に行われる術前化学療法（Neoadjuvant chemotherapy: NAC）と区別される．頭頸部癌におけるNACの有用性は，これまでの第3相試験では証明されていないが，ICは治療対象によって標準治療と位置付けられている．ICの目的は，切除可能な局所進行癌における臓器温存向上，根治切除不能な局所進行癌における生命予後向上，と治療対象によって異なる．前者に関しては，下咽頭癌（T2-3,anyN）では，外科治療・CRTと同等にICは標準治療とされ，ICの効果で引き続き根治治療を放射線療法もしくは手術療法を選択することからchemoselectionと表現されることもある．後者に関しては，上咽頭癌（T1,N1-3; T2-4,anyN）ではCRT followed by adjuvant chemotherapyと同等に標準治療とされている．根治切除不能な口腔・中咽頭・下咽頭癌における標準治療はシスプラチン併用CRTであるが，腫瘍が消失しても約半数で再発が生じることから，治療成績向上を求めICによる生存への上乗せ効果を目的とした第3相試験（TTCC，DeCIDE，PRADIGM，H&N07）が行われた．しかし，現時点ではまだ十分なエビデンスのある治療とは認識されていないのが現状である．ICの標準的レジメンは，メタアナリシスの結果から，TPF療法である．しかし，本レジメンの毒性は強く，治療関連死も存在する．さらに，TPF後CRTを行うような場合は，CRTの完遂を害するような毒性を生じる可能性もあり，新たなレジメンの開発も望まれている．本シンポジウムでは，上記したICの治療開発の背景と意義を紹介し，実臨床においてICを行う上での問題点と今後の課題について討議したい．

シンポジウム-3
放射線療法との併用療法

古平　毅

愛知県がんセンター放射線治療部

現在の局所進行頭頸部癌に対する標準治療の一つは化学放射線療法である．放射線治療は臓器温存を希望する患者および手術不能症例を主たる対象とするが，放射線単独治療単独の有効性は十分でないので，予備機能を有する局所進行頭頸部癌患者は化学療法の併用を一般に考慮する．化学療法のタイミングは同時併用法で局所効果が最も高く，生存に関してもベネフィットがあることがシステミックレビューで証明され，薬剤は高用量（100 mg/m^2/3 週を 3 コース）の白金製剤（シスプラチン）が標準である．また化学放射療法時には放射線療法は 70 Gy/35 回 /7 週間の通常分割照射を用いるのが標準である．また放射線治療技術としては強度変調放射線療法（intenisty modulated radiotherapy IMRT）の臨床への貢献が大きい．IMRT は物理工学の進歩で 1990 年頃より臨床応用された高精度照射法で，レベル 1 の高いエビデンスで晩期唾液腺機能温存が達成でき，放射線療法後に問題となる晩期毒性軽減に有効と考えられる．IMRT は複雑な治療計画と機器の物理精度管理が重要で専門職のサポート，臨床・物理の品質管理が必須である．日本でも普及は徐々に進んでいるが放射線腫瘍医や医学物理士のマンパワー不足が普及の支障になっている．高用量シスプラチンと 70Gy の通常分割照射（CDDP/RT）の歴史は比較的古く，有効性改善のために治療強度増強を目的とした試験治療による CDDP/RT とのランダム化試験がこれまで複数試みられた．EGFR 抗体薬の Cetuximab（Cmab）と CDDP/RT との併用効果を確認した RTOG 0522 試験では Cmab の追加による有効性改善は確認されず，逆に急性毒性が増強した．また術前補助療法として有望な効果を確認した Docetaxel，5FU，Cisplatin の 3 剤の薬物療法を用い経時的に放射線治療を行う試験も複数行われたが，この治療法はシステミックレビューで CDDP/RT に対し有益性を示せなかった．他剤の術前補助療法の強い有害事象などの理由で生存改善につながらなかったと考えられている．これらの有効性改善の試験が全て negative な結果となったことに加え，近年 CDDP/RT の長期晩期毒性により生存のベネフィットが相殺されていることが問題視されてきた．RTOG9111 試験では進行喉頭癌に対して放射線単独治療，術前補助療法後の放射線治療，CDDP/RT の 3 群を比較し，CDDP/RT が有効性で最も優れていたと報告されてきたが，10 年の長期追跡では癌死以外の死亡増加のため生存で CDDP/RT 群は良好な結果ではなかった．近年頭頸部癌では HPV 関連癌の頻度が世界的に増加し，この対象群は放射線療法の感受性が高いことや，若年で喫煙歴，飲酒習慣を有さない背景患者が多いことなどから，CDDP/RT の毒性をより低減した治療法開発が研究されてきた．また HPV 陽性中咽頭癌（p16 陽性癌）は TNM8 版から別疾患として独立した診断体系になっている．進行頭頸部癌を対象としたランダム化試験（Bonner trial）によって Cmab/RT は放射線療法単独群に対して優越性が示され，また本研究では有害事象の増強が軽度であったことより p16 陽性中咽頭癌に対して毒性軽減を目的として Cmab/RT を CDDP/RT と比較したランダム化試験が行われ，この結果が昨年相次いで報告された．二つのランダム化試験のいずれも Cmab/RT で効果不良であった．このため p16 陽性癌の放射線療法との併用薬剤は CDDP が標準であり，Cmab は CDDP 不対応の場合の治療選択肢の一つという位置づけとなった．近年免疫チェックポイント阻害剤が多くの癌腫で用いられており，頭頸部癌では PD1 抗体薬の Nivolmab がシスプラチン不応の再発または転移を有する頭頸部癌で保険承認されている．免疫チェックポイント阻害剤と放射線療法の併用は ongoing の試験が複数存在するものの抄録作成時点では信頼できるエビデンスは未だ得られていないのが現状である．

口 咽 科　2019；**32**(3)：164（総会号）

シンポジウム-4
今後期待されるがん薬物療法

伊東　和恵・上田　百合・藤澤　孝夫・岡野　晋
田原　信

国立がん研究センター東病院頭頸部内科

2019年6月に遺伝子パネル検査が保険償還され，がんゲノム医療が推進されることとなった．また，2018年の欧州臨床腫瘍学会（ESMO2018）では，KEYNOTE-048試験の結果が報告され，再発・転移頭頸部扁平上皮癌（R/MSCCHN）に対する1次治療において抗PD-1抗体ペムブロリズマブ単剤療法，ペムブロリズマブと化学療法の併用療法が，セツキシマブと化学療法の併用療法と比較し，全生存期間の延長がえられ，R/M SCCHNの標準治療の変更が予想される．2019年，光免疫療法（PIT）の国際的な第3相試験が開始となり，今後の臨床応用が期待されている．以上をふまえ，今後期待される薬物療法について概説する．

がん遺伝子パネル検査では，次世代シークエンサーなどを用い，がんの遺伝子変異を網羅的に解析することができる．解析結果より，個々のがんの遺伝子変異に基づくがん分子標的薬などの治療法が選択され，いわゆるPrecision Cancer Medicineが臨床で行われつつある．頭頸部領域でしられている遺伝子変異は，甲状腺腫瘍で*BRAF*変異，*RET*再構成，*RAS*変異などの遺伝子異常，唾液腺腫瘍で*RET*遺伝子変異，*FLT3*融合遺伝子，*NTRK*融合遺伝子などが報告されている．*BRAF*遺伝子変異陽性の肺がんやメラノーマに対し，BRAF阻害剤とMEK阻害剤の併用療法が承認されている．また*RET*遺伝子陽性固形癌を対象としたLoxo-292試験が進行中である．これらの薬剤は今後甲状腺癌への適応拡大が期待される．唾液腺腫瘍のSecretory carcinoma（SC）では*NTRK*融合遺伝子が70～100%で発現している．*NTRK*融合遺伝子陽性の全固形がん患者を対象に，経口TRK阻害剤であるLarotrectinibのバスケット試験が実施中である．本薬剤はアメリカ食品医薬品局（FDA）ですでに承認されており，日本でも承認されればSCをふくむ*NTRK*融合遺伝子陽性患者で高い奏効が期待される．

ヒト型抗PD-1抗体ニボルマブの有効性がランダム化第3相試験（CheckMate141試験）において示され，R/M SCCHNでも2017年に適応となった．免疫チェックポイント分子には，T細胞上に発現するCTLA-4やPD-1などの抑制性受容体，その受容体のリガンドのひとつであるPD-L1受容体があり，それぞれに対応する免疫チェックポイント阻害剤として，CTLA-4阻害薬イピリムマブ，PD-1阻害薬ニボルマブ，ペムブロリズマブ，PD-L1阻害薬アテゾリズマブ，アベルマブなどが開発されている．異なる作用機序をもつ複数の免疫療法を組み合わせることで腫瘍の縮小効果，治療への反応が高まることが期待され，R/M SCCHNの一次治療を対象に，ニボルマブとイピリムマブの併用療法を行う第3相試験が進行中である．局所進行SCCHNにたいしては，抗PD-L1抗体アベルマブやペムブロリズマブを標準的放射線化学療法と併用する第3相試験がそれぞれ進行中である．根治的局所療法終了後の薬物療法について，ハイリスク局所進行SCCHNにたいするアジュバント療法として抗PD-L1抗体アテゾリズマブを投与する第3相試験が進行中である．　最後に，光免疫療法（PIT）を紹介する．PITはがんに特異的に結合する薬剤と近赤外線を用いる治療である．薬剤は，がんに特異的に結合する抗体に，波長700nmの近赤外線のエネルギーを吸収する性質「IR700」を結合させた薬剤を用いる．頭頸部がんではセツキシマブとIR700とが結合した薬剤を投与し，投与の翌日に病巣に近赤外線を当てると，細胞表面に結合したセツキシマブとIR700との結合体が物理的に変化して，細胞膜の機能を傷害することでがん細胞を破壊する．すなわち，細胞死の誘導には抗体―IR700複合体が細胞上の抗原と結合しかつ光照射による活性化を要することから，腫瘍細胞周囲の正常組織に対する障害を抑えつつ，腫瘍細胞の選択的な破壊が可能な侵襲の少ない治療として期待されている．

教育セミナー 1

教育セミナー1
唾液腺腫瘍の病理診断

駄阿　勉

大分大学医学部診断病理学講座

唾液腺腫瘍の病理診断はやや特殊な領域といえる．他臓器と比較して腫瘍の種類が多く，多形腺腫がその代表例であるが，それぞれの腫瘍が多彩な組織像を呈する．加えて唾液腺腫瘍は比較的希であり，病理医が十分な経験を積むことが困難な分野であるといえる．さらに，細胞異型や構造異型といった総論的な判定基準が適用できないものが多く，例えば，乳腺の腫瘍においては，筋上皮細胞と乳管上皮細胞の2種類の細胞が病変を形成していれば，良性と判定されるが，唾液腺腫瘍では，上皮筋上皮癌とあるように，腫瘍細胞に二相性があっても悪性と診断されるものがある．また，悪性度の高い腺様嚢胞癌は，一般的には目立った細胞異型を呈するものではない．このように，細胞異型，構造異型等の評価が診断の基礎のおけない点は唾液腺腫瘍診断の特殊性の一つといえる．言い方を変えれば，組織型診断がその腫瘍の生物学的特性を規定するということなので，治療方針決定や予後推定に資するためには正確な病理組織診断が不可欠であるといえる．したがって，個々の腫瘍の採り得る組織像を十分に理解していることが要求される．唾液腺腫瘍診断の特殊性のもう一点は，腫瘍性筋上皮細胞の多彩性であろうと思われる．筋上皮細胞あるいは基底細胞が関わる腫瘍は多形腺腫，基底細胞腺腫・腺癌，腺様嚢胞癌，筋上皮腫・癌，上皮筋上皮癌等に限られるが，腫瘍性筋上皮細胞が多彩な形態をとることを反映して，それぞれの腫瘍の形態も多彩である．反面，これらの腫瘍は類似した組織像を呈することも多いため，その診断は決して容易とはいえない．筋上皮・基底細胞が関与しない腫瘍は，ワルチン腫瘍，粘表皮癌，多形癌，腺房細胞癌，分泌癌等，多岐にわたる．

唾液腺腫瘍の病理診断はWHO分類（いわゆるBlue Book）に基づいて行われるのが一般的であるが，1972年に初版が刊行され，2017年に第四版が発刊された．第四版の特徴としては，他のBlue Bookと同様，近年の分子病理学的知見の蓄積を反映し，各腫瘍の染色体・遺伝子異常が詳述され，分泌癌のように，特定の融合遺伝子をもつものが疾患単位として追加された．その他，多型低悪性度腺癌が多型腺癌に変更されたように，予後や治療との関連性が重視されている印象を受ける．本セミナーでは，WHO分類第四版に収載されている全ての腫瘍を提示することは困難なので，日常診療で遭遇することの多い代表的な唾液腺腫瘍について，その病理診断の実際を紹介したいと思う．

教育セミナー 2

教育セミナー2
小児の口腔咽頭疾患

守本　倫子

国立成育医療研究センター耳鼻咽喉科

【はじめに】小児の口腔内疾患には腫瘤などの先天性病変と，ウイルス感染や外傷による急性粘膜病変や腫瘍性病変がある．ただの口内炎だと思っていたものが，徐々に病変部が拡がってきて真菌症を疑うものの抗真菌薬も効果なく悪化してくると，次に免疫低下や膠原病，悪性腫瘍などを疑う．血液検査や画像検査，病変部の生検を行って除外していくうちに，血液の疾患であった，などということも稀に遭遇する．小児の口腔疾患は，それを知っているか知らないか，が勝負になることも少なくない．

1）口内炎

小さいアフタ性口内炎であることが多いが，ウイルス感染によりヘルペス性口内炎，手足口病，ヘルパンギーナなどの多発性口内炎を起こすこともある．また，大きな潰瘍を起こす場合，クローン病などの自己免疫疾患や白血病，悪性リンパ腫などに伴う場合もあるので，血液検査も行うべきである．子どもでは頬部粘膜を慢性的に歯でかんだり触ったりすることでなかなか治癒しにくい潰瘍を起こしたりすることもある．

2）粘膜下口蓋裂・鼻咽腔閉鎖不全

ミルクが鼻から漏れたり，鼻から空気が漏れるため構音が不明瞭になるなどの症状がみられる．口の中を観察すると口蓋垂が2つにわかれていたり，うっすらと軟口蓋に裂け目がみえることもあるが，口腔内からの視診だけで粘膜下口蓋裂を診断することが困難であることも少なくない．鼻腔から内視鏡を入れて観察すると咽頭の閉鎖不全や粘膜下口蓋裂に伴うV字型のへこみが認められる．

3）口腔底腫瘍・がま腫

舌下部に青色の傍隆ができて時々つぶれて消失する，などの所見ではがま腫が疑わしい．舌下部のみに限局する場合もあれば顎下部にも広がっていることがある．また口腔底の奇形腫でも舌下部に白色の腫瘤が隆起する．頸部CTなどで舌下部からおとがい下部までダンベル状に広がっていることがある．

4）リンパ管腫・血管腫

血管腫は微細な血管が集まっているため粘膜から腫瘍が赤く傍隆し，診断は容易である．リンパ管腫は舌や舌根にかけて，さらに咽頭も圧排していることがある．感冒時はリンパ管腫内で出血することがあるため大きく腫脹し呼吸状態が悪くなることもあるため注意が必要である．

本セミナーでは，よく遭遇する疾患から稀な疾患までを供覧し，特に緊急時の対応や呼吸状態の悪化に注意すべき点などについて解説する．

教育セミナー 3

教育セミナー3
扁桃病巣疾患の最近のトピックス

高原　幹

旭川医科大学耳鼻咽喉科・頭頸部外科

扁桃はウイルスや細菌などの微生物が外界から体内へ侵入する門戸に位置し，リンパ組織として口腔，咽頭，鼻腔における粘膜免疫の誘導組織としての働きを持つ．同時に，その微生物の標的となる感染・炎症臓器でもある．このように扁桃は免疫臓器と感染・炎症臓器の相反する二面性を有する「謎の臓器」ともいえる．

扁桃病巣疾患とは「扁桃が原病巣となり，扁桃から離れた臓器に反応性の器質的または機能的傷害を引き起こす疾患」と定義され，その治療として扁桃摘出術（扁摘）が極めて有効である疾患群を呼ぶ．過去には「病巣性扁桃炎」,「扁桃病巣感染症」という呼称が使われ，現在では「扁桃病巣疾患（tonsillar focal diseases)」という呼称が一般的に使用されている．しかし，我々をはじめとした近年の基礎研究の進歩により，その病態は扁桃における常在菌に対する免疫寛容の破綻がトリガーとなって生じることが解ってきた．従って我々は，本疾患群を扁桃を原因とした自己免疫・炎症疾患症候群（tonsil induced autoimmune/inflammatory syndrome：TIAS）として捉え，提唱している．

現在，掌蹠膿疱症，SAPHO（Synovitis, Acne, Pustulosis, Hyperostosis, Osteitis）症候群（掌蹠膿疱症性骨関節炎，胸肋鎖骨過形成症を含む)，およびIgA腎症は扁桃摘出術の極めて高い有効性が報告されており，TIASの代表的3大疾患として確立されている．これらの3大疾患の他に，尋常性乾癬，膿疱性乾癬，結節性紅斑，IgA血管炎などの皮膚疾患，慢性関節リウマチ，反応性関節炎などの骨関節疾患，加えてPFAPA（periodic fever, aphthous stomatitis, pharyngiticervical adenitis）症候群，ベーチェット病などの全身疾患，炎症性腸疾患などの中には扁摘が著効を呈した症例も数多く報告されている．これらの中で最近のトピックスとしては，【1】IgA腎症に対する扁摘（＋ステロイドパルス）療法の有効性が最近の無作為前向き調査によって臨床的にエビデンスが確立され，IgA腎症診療ガイドラインにも推奨される治療法として掲載されるようになったこと，【2】新たなTIAS としてPFAPA症候群が注目され，扁摘の有効性がわが国のみならず欧米においても報告されていること，【3】掌蹠膿疱症や掌蹠膿疱症性関節炎における扁摘の効果が定量的に解析され，その詳細が報告されたこと，が挙げられる．

本教育セミナーでは，本疾患群をTIASとして捉えた基礎的エビデンスについて解説し，上記トピックスをはじめとしたTIASを構成する各疾患において扁摘効果等の臨床像を報告する．本疾患の多くは難治性で，長期の免疫抑制剤やステロイドの服用を余儀なくされる患者も多い．これらの患者にとって扁摘を施行することによって症状の改善をみることは大きな福音となる．したがって，われわれ耳鼻咽喉科医はTIASに精通しなければならない．本教育セミナーにて会員の皆様がTIASの臨床と病態について再認識をし，今後の日常診療に役立てて頂ければ幸いである．

パネルディスカッション 1

睡眠医療の新展開
～耳鼻咽喉科疾患における新たな可能性～

パネルディスカッション 1-1
めまい疾患における睡眠障害の関与

許斐　氏元

声とめまいのクリニック二子玉川耳鼻咽喉科
東京医大耳鼻咽喉科・頭頸部外科学分野

平衡機能は前庭入力，視覚入力，深部知覚からの入力を脳幹や小脳，大脳などの中枢で統合，制御することで保たれている．そのため，これらの各々の部位における機能障害がめまい症状や平衡障害の原因になりうる．一方，睡眠とは脳疲労の回復を司る生理機能であり，1950年代にREM睡眠における眼球運動が報告され，覚醒と睡眠を制御している脳幹網様体には前庭神経核を介した前庭系からの入力があることが判明している．動物では様々な運動状態で睡眠がとられており，そもそも平衡機能と睡眠の間には複雑で密接な関係があると推察される．さらに，睡眠は概日リズムの形成にも重要な役割を担っており，ホルモン分泌や自律神経，免疫機構にも間接的に影響する．睡眠障害の影響は多岐にわたり，糖尿病，高血圧，高脂血症などの生活習慣病を悪化させ，循環障害や血圧変動にも悪影響を及ぼす．心臓や脳などの血管障害のリスクも増加させ，前庭障害の原因になるという報告も散見される．このように，睡眠とめまいの関係は，脳機能と平衡機能の直接的な関係のみでなく，間接的な関連も存在する可能性がある．めまい症における睡眠障害の頻度は，野末が2,281例のめまい症例の約60％以上に何らかの睡眠障害を疑うと報告しており，自験例でも同程度の睡眠障害がみられた．めまい症の睡眠障害の頻度は明らかに高率で，一般日本成人の不眠の有症率について男性17.3％，女性21.5％とする報告があるが，DSM-IVによる診断やピッツバーグ睡眠質問票（Pittsburgh Sleep Quality Index；PSQI）を用いた検討でも同程度の約20％である．自験例では，東京医科大学病院耳鼻咽喉科・頭頸部外科のめまい外来に受診した各めまい疾患の睡眠障害程度をPSQIスコアにより検討したところ，ほとんどの疾患でPSQIスコアの中央値が正常cut off値（5.5点）よりも高い傾向が見られた．疾患別のPSQIG中央値は，良性発作性頭位めまい（BPPV）が6.0点，メニエール病（MD）が6.0点，前庭神経炎（VN）が5.5点，末梢性めまい症が7.5点，自律神経失調症（AI）が8.0点，心因性めまいが10.0点，片頭痛関連めまいが6.0点，所見なし例が6.0点であった．原発性不眠症の平均点とされる9.3点と同程度の疾患もみられた．過去に睡眠障害との関連がよく報じられているのは，MD，BPPV，AIなどであり，突発性難聴や片頭痛関連疾患，心因性めまいなどでも睡眠障害が併存する可能性が高いと報じられている．MDと睡眠については，めまい発作に睡眠不足が影響するという報告は多数あり，NakayamaらがMD患者における深睡眠の減少を報じた．また，睡眠時無呼吸症（SAS）を伴ったMD例ではCPAP治療による難聴の改善を報告している．自験例では，stage3以下の中等症以下のMD20例のPSQIスコアでは，65.0％に睡眠障害が疑われ，MDと睡眠障害の重症度が相関していた（$r = 0.648$，$p < 0.01$）．BPPVと睡眠については，睡眠障害ではなく，睡眠頭位がBPPVの再発に関与するとした報告が多い．睡眠障害については，SuらがBPPV理学療法後の2年間の経過観察中の再発が，睡眠障害や内耳障害がある群と，女性に有意に多かったと報告している．AIと睡眠については，自験例では約70％と高率に睡眠障害が疑われた．SASでAIを伴うめまい例にCPAP治療を行ったところ，AIとめまいが共に改善したことを北島らが報じた．このように，一部では睡眠障害の治療によりめまい症が改善することが示されている．　所見のないめまい症例の中にも，睡眠障害が原因であるめまい症が含まれている可能性が否定できない．睡眠制限後の反応として，脳や前庭中枢の機能低下により平衡機能が低下するとした報告が散見されている．しかし，睡眠障害にも原発性不眠症，睡眠呼吸障害（SASなど），概日リズム睡眠障害，むずむず足症候群，睡眠時随伴症，過眠症などがあり，それぞれの原因や治療が異なるため，診断を考慮する必要がある．耳鼻咽喉科はSASに関与しているため，睡眠障害診断のスクリーニングを行うことが可能であり，めまい平衡障害に対する診断や治療の選択肢の一つとして，今後の発展が期待される分野である．

口 咽 科　2019；**32**(3)：172（総会号）

パネルディスカッション 1-2
睡眠とめまいの関連性を追求する

中山　明峰

名古屋市立大学耳鼻咽喉科＆睡眠医療センター

近年睡眠医療が急激に発展した背景に，睡眠時無呼吸症候群の出現がある．睡眠時無呼吸症候群は循環器障害のみならず，呼吸器障害，代謝障害，精神障害などと広範にわたり，全身に強い障害を与えることは周知である．特に循環器障害について，海外の前向きのコホート研究において，重症睡眠時無呼吸症候群患者の予後は不良であり，その主たる原因は心血管イベントであることが確認されている 1,2．睡眠時無呼吸症候群と循環器障害の関連についてエビデンスベースに証明されている一方，多くの疾患について因果関係はあるが，有意な関連まで証明されていないことが多い．　内耳疾患について，その多くは内耳への虚血病変によって引き起こされることが言われている．しかしながらこれまで睡眠時無呼吸症候群を含めた睡眠障害との関連を追跡した論文は見受けない．近年，当教室が行ってきた「睡眠障害とメニエール病」の研究について，その一部を報告する．

1．睡眠はメニエール病を障害するか　2．睡眠時無呼吸症候群はメニエール病の誘因となるか　3．今から何をするべきか　特に上記の 3 点について解説し，文献を添えて報告する．

パネルディスカッション 1-3
耳鼻咽喉科における睡眠と耳鳴の関連性

藤永　真希[1)]・中山　明峰[2)]・鈴木　正志[1)]

1）大分大学医学部耳鼻咽喉科・頭頸部外科
2）名古屋市立大学医学部耳鼻咽喉科・頭頸部外科学教室

耳鼻咽喉科に耳鳴を主訴として来院する患者は，一定数存在する．耳鳴には様々な種類があり，その性状や期間も患者によって多様である．原因に関しても外耳から中耳にかけての病変から，内耳や大脳皮質までの聴覚路いずれの部分の障害でも生じる可能性がある．治療としては耳鳴の原因となる原疾患治療をはじめ内服治療，局所麻酔薬の静脈注射や神経ブロックといった方法が挙げられる．耳鳴の出現に関して，精神的要因の関与から抗不安薬の治療も存在する．耳鳴が中枢の障害でもあると考える傾向がある中，認知行動療法などを加えた治療も報告されている．耳鳴を有する患者の中には，睡眠障害を訴える患者も少なくないが，これまで耳鳴と睡眠の解明について多くはなされていないのが現状である．今回，2019 年 1 月 15 日から 7 月 30 日の期間に大分大学医学部附属病院を中心とした大分県内耳鼻咽喉科関連 9 施設にて，睡眠と耳鳴に関する臨床研究を行った．耳鳴を主訴に耳鼻咽喉科を受診した患者に対し，耳鳴の性状・発症期間・合併症等の問診の上，鼓膜所見の確認・標準純音聴力検査，加えて Tinnitus Handicap Inventory（以下 THI）・Pittsburgh Sleep Quality Index（以下 PSQI）・Hospital Anxiety and Depression Scale（以下 HADS）・Dizziness Handicap Inventory（以下 DHI）のアンケートを施行した．耳鳴に対して通常治療を行う一方，受診時に睡眠の状態を確認し，睡眠衛生指導を行った．また，睡眠衛生指導の一環として，睡眠日誌も継続して行う形とした．その後も一定期間毎に各耳鼻咽喉科外来を受診してもらい，睡眠日誌の確認に加え標準純音聴力検査・各アンケート（THI・PSQI・HADS・DHI）を再度行った．今回の臨床研究結果を元に，睡眠と耳鳴の関連性について文献的考察を加え発表する．

口 咽 科　2019；**32**(3)：174（総会号）

パネルディスカッション 1-4
A Preliminary study on the correlation between OSAHS and Chronic tinnitus

劉　秀麗[1)]・Hong Zhijun[2)]・中山　明峰[3)]

1）The First Affiliated Hospital of Dalian Medical University, Department of Otolaryngology, Vertigo Clinic Treatment Center
2）Department of Otolaryngology Shangdong provincial Western Hospital, Jinan, 25000, China
3）名古屋市立大学耳鼻咽喉科＆睡眠医療センター

Objective: To investigate and analyze the Chronic tinnitus' prevalence and its related factors in OSAHS patients.

Method: We studied 115 patients who were diagnosed with OSAHS by polysomnography. All patients' body mass index (BMI) were calculated. The amount of patients accompanying tinnitus was calculated by investigating the history of tinnitus. Univariate and multivariate logistic analyzes were used to calculate the association between gender, age, hearing loss, BMI, and the lowest SPO2 with tinnitus. The differences in tinnitus prevalence among different age groups and gender were compared using chi-square test.

Results: 1. The prevalence of tinnitus in 115 OSAHS patients was 38.3% (44/115). 2. Between the ages of 31-80 years, the prevalence of tinnitus in every 10-year-old group was 9.09%, 6.81%, 11.36%, 38.64%, and 29.55%, respectively. There was a significant difference between the age groups. The prevalence of female was 44.12% (15/34) which was higher than the male 35.80% (29/81), there was no significant difference. 3. The results of univariate and multivariate logistic regression analysis showed that sex, BMI and lowest SPO2 had no correlation with tinnitus in patients with OSAHS, while age and hearing loss were independent correlates of tinnitus.

Conclusion: More than 1/3 of patients with OSAHS had Chronic tinnitus, both age and hearing loss maybe the risk factors of tinnitus in patients with OSAHS, but neither BMI nor the lowest SPO2 was clearly related to Chronic tinnitus.

パネルディスカッション 1-5
鼻科手術と睡眠の質についての検討

高林　宏輔

旭川赤十字病院耳鼻咽喉科

【背景】睡眠障害は罹病率や死亡率に大きな影響を与えるだけでなく，その治療は多領域に及び，耳鼻咽喉科・精神科・呼吸器内科・歯科口腔外科など多方面からの治療を要する疾患である．鼻呼吸は睡眠において重要な役割を担っており，鼻閉の状態では咽頭に強い陰圧がかかり虚脱を引き起こし無呼吸の原因となりうる．一方で閉塞性睡眠時無呼吸に対して鼻科手術は無呼吸低呼吸指数を改善させないという研究結果が報告されているが，鼻科手術は睡眠に対して意味の無いものなのであろうか．近年海外では鼻科手術が睡眠の質を改善させるという報告がなされるようになったが，本邦において鼻科手術が睡眠の質に与える影響についての研究の報告は渉猟し得た限りでは確認できなかった．今回我々は睡眠障害の評価として広く使用されているピッツバーグ睡眠質問票日本版（Japanese version of Pittsburgh Sleep Quality Index：PSQI-J）を用いて鼻科手術が睡眠の質に与える影響を検討した．

【対象】2018 年 9 月から 2019 年 1 月までに当科で鼻科手術治療を行った患者 31 症例（以下鼻科手術群）と甲状腺・副甲状腺手術を行った15症例（以下頸部手術群）を検討した．

【方法】いずれの群も術前と術後 3 ヵ月時での睡眠の質をピッツバーグ睡眠質問票で評価した．頸部手術群をコントロールとし，鼻科手術群との比較を行った．解析にはフリーソフトである EZR（ver.1.38）を使用した．有意水準は 0.05（p：0.05）として解析を行った．

【結果】鼻科手術群の年齢は 58.97 ± 15.99（平均値 ± 標準偏差）歳，中央値 61 歳（28～83 歳）であり，頸部手術群の年齢は 58.87 ± 14.53 歳，中央値 63 歳（33～73 歳）であった．鼻科手術群のピッツバーグ睡眠質問票総合得点（PSQI global score：PSQIG）は術前 7.23 ± 3.58（平均値 ± 標準偏差）であり頸部手術群では 5.80 ± 3.67 で両群に統計学的有意差は認められなかった．術後は鼻科手術群で 5.29 ± 3.50 であり頸部手術群では 6.00 ± 3.55 であった．術前後での PSQIG は Wilcoxon 符号付順位和検定を施行し，鼻科手術群において統計学的有意差を持って改善したが頸部手術群では統計学的有意差は認められなかった．更に共分散分析（analysis of covariance：ANCOVA）を用いた鼻科手術群と頸部手術群での術前後の比較では鼻科手術群が頸部手術群に比べ統計学的有意差を持って PSQIG の改善が認められた．鼻科手術群における PSQI での各要素の術前後の検討では主観的睡眠の質，睡眠困難，日中覚醒困難の要素が術前に比べ有意な改善を認めていたが，入眠時間，睡眠時間，睡眠効率，眠剤の使用の要素では統計学的有意差は認められなかった．頸部手術群では全ての要素は術前後において統計学的有意差は認められなかった．

【考察】鼻科手術は鼻呼吸における諸症状を改善させるものであり鼻腔形態を整えることで鼻腔通気を改善させ，副鼻腔の炎症を改善させることで後鼻漏など不快な症状を取り除くものである．鼻科手術は主観的睡眠の質，睡眠困難，日中覚醒困難といった要素を改善させるが，生活習慣に関わる入眠時間，睡眠時間，睡眠効率，眠剤の使用に関しては明らかな変化は認められなかった．今回の検討により鼻症状を有する患者に対して鼻科手術を施行することは睡眠の質を改善させる意義があることが示された．

口 咽 科　2019；**32**(3)：176（総会号）

パネルディスカッション 1-6
睡眠から鼻呼吸を考える

和田　弘太

東邦大学医学部耳鼻咽喉科

『鼻の手術をしてから朝の目覚めが良くなった』とか『手術後，日中が楽になった』ということを耳することがある．しかし，耳鼻咽喉科医のなかで鼻科を専門とする医師はあまり睡眠を気にすることはなく，耳鼻咽喉科医で睡眠を専門とする医師は鼻呼吸にあまり注意を払わない．鼻科を専門とする（私であるが）医師はESS手術の技術を磨き，手術後にいかにきれいな鼻内所見を作り上げるかを考えるが，実はあまり鼻・副鼻腔の機能は理解していない．特に副鼻腔の機能の理解が十分であるとは言えない．睡眠を専門とする医師が口腔内と下顎の大きさに注目するが鼻に興味を示さない理由は，鼻副鼻腔手術を行い鼻の通りが良くなってもApnea Hypopnea Index（AHI）が改善しないことにあると想像する．しかし，現在において閉塞性睡眠時無呼吸症（OSA）の治療の第一はCPAPであることに異論はないと考える．CPAPは基本的に鼻から圧を加え，上気道を拡げることで夜間の呼吸を補助する機器であるから鼻の通りの重要性は認識しているはずである．昨年，我々はCPAPの使用率，継続率を向上するためには初診時に鼻疾患の問診が重要であり，手術適応として，1）就寝時の鼻閉症状がある，2）副鼻腔炎や鼻中隔弯曲症がある，そして 3）総合鼻腔抵抗値（臥位）0.35 pa/cm3/secが基準となるとまとめた．すなわち，OSA患者には鼻呼吸障害がある患者がいて，一定の割合で鼻副鼻腔手術が必要な患者が隠れていることになる．耳鼻咽喉科の中で，鼻科専門医と睡眠専門医は密に連絡しあうことで，他診療科（呼吸器内科や精神神経科など）の睡眠専門医よりアドバンテージを得られると思う．　さて，ESSを中心とした鼻副鼻腔手術後に睡眠の質はどのように変化するのであろうか？海外の論文を探しても，術後にPittsburgh Sleep Quality Index（PSQI），Sino-Nasal-Outcome-TEST（SNOT-20），Epworth Sleepiness Score（ESS），睡眠効率を見た検討があるがそれほど多くない．日本と同様に，鼻科専門医と睡眠専門医と距離があると想像される．今回，旭川赤十字病院高林先生が貴重な検討を行ってくれた．2人で睡眠治療における鼻呼吸の重要性について迫れればと思っている．

パネルディスカッション 2

嚥下障害の診断から治療へのプロセス

パネルディスカッション 2-1
耳鼻咽喉科医に求められる嚥下障害の初期評価

立山　香織[1)]・阿部世史美[2)]・梅本　真吾[1)]・森山　宗仁[1)]
門脇　嘉宣[1)]・川野　利明[1)]・安倍　伸幸[1)]・平野　隆[1)]
渡辺　哲生[1)]・鈴木　正志[1)]

1）大分大学耳鼻咽喉科頭頸部外科
2）大分大学医学部附属病院看護部

【はじめに】嚥下障害診療ガイドラインが2018年に改定され，嚥下診療における耳鼻咽喉科医の役割が再認識された．疾患の診断，評価，治療のみならず，医療安全の面からも耳鼻咽喉科医に求められる嚥下診療の必要性は大きい．当科における嚥下診療より，複数診療科を有する病院における嚥下障害患者の初期診療について述べる．

【嚥下診療を行った患者について】2016年5月から2019年5月の3年間で当科を受診した嚥下障害の患者は425名（男性311名，女性114名，年齢0～92歳，中央値70歳）であった．8割は院内対診による入院患者の診察依頼であった．1. 嚥下障害を初発症状とする疾患の診断嚥下障害を初発症状とする外来患者の中には，画像診断が重要な頭蓋底骨髄炎，嚥下内視鏡検査のみでは診断が困難であるZenker憩室，家族歴から診断がついた筋ジストロフィー患者も含まれていた．嚥下障害の背景にある器質的疾患を念頭に診断を進めることが重要である．2. 医療安全対策における誤嚥窒息のリスク評価2018年度インシデント報告に上がった食事中に誤嚥窒息のエピソードのあった症例は3例存在した．年齢は70～90歳，女性2名，男性1名であった．既往に2例がパーキンソン病と認知症があった．いずれの症例も常食摂取中，食塊誤嚥によって一時的な呼吸状態の悪化をきたした．耳鼻咽喉科医，摂食嚥下認定看護師による嚥下評価が行われ，食事形態の変更，ペーシングの観察等の対策を行った．3. 神経疾患の嚥下機能評価進行性の神経疾患（ALS，多系統萎縮症，脊髄小脳変性症，パーキンソン病など）や小児の小児神経疾患ではその都度，病状の進行に合わせた食事形態や代償嚥下法指導や手術適応につき再評価が必要となる．4. 術後経口摂取開始時期，食事形態のコンサルト　術後挿管期間が長期化しやすい心臓血管外科手術後の患者や，手術操作が反回神経周囲に及ぶ食道癌患者の食事開始前評価依頼が最も多かった．気管切開症例は，段階的なカニューレの変更と併せて段階的摂食訓練を指導した．5. 頭頸部癌術前後，化学放射線療法中の嚥下評価，放射線性晩期嚥下障害2015年から2017年に咽喉頭扁平上皮癌に対して，放射線治療を行った50例中，治療中嚥下性肺炎の発症率は8/50例（13%）であった．また2006年から2013年の間に放射線治療を行った197症例中，重度の晩期嚥下障害をきたした症例は12/197例（6%）存在した（嚥下性肺炎または窒息による死亡4例，胃瘻依存8例）．

【嚥下障害の初期評価】1. スクリーニング問診票嚥下障害リスク患者である，脳血管障害，神経筋疾患，認知症，小児発達障害，頭頸部癌，65歳以上の高齢者，呼吸器疾患の患者に対し，入院時「摂食・嚥下スクリーニングのための質問紙」によるスクリーニング検査を行う．嚥下障害ありと判定された場合，摂食・嚥下認定看護師による2次スクリーニング検査として水飲みテストや食事観察が行われ，誤嚥が疑われる患者や，嚥下指導が必要な患者に対して主治医を通じて耳鼻咽喉科外来紹介となる．2. 嚥下内視鏡検査　簡便性と反復性に優れた検査であり，実施可能な全ての症例に行う．兵頭スコアに基づき，1: 喉頭蓋谷や梨状陥凹の唾液貯留，2: 咳反射，声門閉鎖反射，3: 嚥下反射，4: 咽頭クリアランスの4項目の点数化に加え，咽頭収縮，声帯麻痺，軟口蓋麻痺の有無，ハフィング，最長発声持続時間も評価する．嚥下・呼吸・発声について得られる情報から，経口摂取の可否，代償嚥下法，リハビリ指導を行う．3. 嚥下造影検査　嚥下造影検査は，嚥下内視鏡検査から必要性を判断した次のような症例に対して施行している．咽頭クリアランスが不良であり，食道入口部開大障害が疑われる，咽頭期に問題ないにも関わらず嚥下困難感が強く食道通過性の評価が必要，実際に誤嚥や嚥下性肺炎のエピソードがあるにも関わらず嚥下内視鏡検査では明らかな異常所見を認めなかった症例，手術の適応判断を要する，症例に対して行う．

口 咽 科　2019；**32**(3)：178（総会号）

パネルディスカッション 2-2
高解像度内圧計と多列面検出器型CT による最新の嚥下機能検査法と病態評価について

上羽　瑠美・佐藤　拓・後藤多嘉緒・山内　彰人
山岨　達也

東京大学耳鼻咽喉科・頭頸部外科

嚥下機能検査において，嚥下造影検査と嚥下内視鏡検査は信頼性の高い検査法として一般的によく用いられている．嚥下造影検査は簡便に治療指向的評価が可能であるが，評価者の経験や主観に左右されることや構造変化の詳細評価が困難という問題点がある．嚥下内視鏡検査は，口腔機能の評価が不可能であることや咽頭収縮時の誤嚥が評価できないなどの問題点がある．また，機能的評価として，嚥下圧検査があるが，従来の嚥下圧検査で用いられている圧トランスデューサーにはカテーテルに数 cm 間隔で圧センサーが数個（3〜4 個）ついているだけのものであり，同時に複数箇所の評価を行うことが困難であった．　当科では 4 年前から嚥下機能検査の一手法として，動的で立体的解析が可能な 320 列面検出器型 CT（320-ADCT）を導入している．320-ADCT は，体軸方向に最大 160mm 範囲を評価することが可能で，口腔，咽頭，喉頭，頸部食道の三次元画像を収集できる．さらに，連続画像を作成することで，嚥下動態を立体的に画像化できる．つまり，320-ADCT は嚥下機能改善手術のプランニング目的の術前評価，頭頸部腫瘍術後など構造変化を伴う患者評価に適している検査と考えられる．また，機能面での評価として，嚥下造影検査併用高解像度内圧検査（high-resolution manofluorography：HRMF）で嚥下圧と嚥下動態の同時評価を行っている．1cm ごとに配置された全周性センサーで嚥下時の圧を測定する．1 回毎の嚥下運動を測定することが可能であり，複数回の嚥下運動から複数箇所の嚥下圧を測定することができる．患者の嚥下圧変化を，軟口蓋レベル，舌根レベル，下咽頭レベル，食道レベルなど細かく嚥下動作毎に評価することにより，嚥下リハビリテーションへ応用することが可能となる．　本パネルディスカッションでは，構造評価としての 320-ADCT による嚥下検査と機能評価としての HRMF を中心に，当科における最近の嚥下診療への取り組みについて解説する．

パネルディスカッション 2-3
保存的治療の選択と効果

唐帆　健浩

杏林大学医学部耳鼻咽喉科/杏林大学摂食嚥下センター

1. はじめに

嚥下障害の保存的治療には，嚥下指導・訓練と薬物療法がある．嚥下反射惹起性を高める薬剤などがあるものの，嚥下障害に対する薬物治療の有効性に関してエビデンスの高い報告が未だないため，ここでは嚥下指導と嚥下訓練について述べる．

2. 嚥下指導

嚥下指導とは，食事中の環境整備や，食事に適した姿勢，食器や食事形態の工夫，誤嚥した際の喀出指導など一般的な誤嚥予防や対応策を説明することである．お茶を飲む際にむせるという訴えの高齢者では，嚥下反射の惹起性が低下していることが多く，食形態や一口量の指導を行うことで十分な場合もあり，誤嚥のリスクを減らす目的で増粘剤（とろみ剤）添加を指導することも少なくない．　喉頭流入や誤嚥の予防を目的とした嚥下姿勢や頭位の指導は，代償的な手法としてよく用いられる．嚥下姿勢には，オトガイ部を前頸部に接するように前屈させる「顎引き頭位」や，頸部を一側に回旋する「頸部回旋位」などが知られている．健常人を対象とした研究では，通常頭位の嚥下と比較して顎引き嚥下では，嚥下反射前の気道防護が増強され，喉頭閉鎖も増強し，食道入口部開大が増強され，さらに舌根部における駆出力は増加することが示されている．顎引き嚥下は，嚥下反射前に咽頭に食塊が流入する症例，舌根の後方運動が障害されている症例，喉頭閉鎖障害や食道入口部の開大障害を認める症例にまず試したい手技である．　頸部回旋嚥下は，頸部回旋による咽頭腔の形態的変化と，食塊の流路など嚥下動態の変化を有効に活用して誤嚥のリスクを軽減させる手技である．喉頭流入や誤嚥を伴う片側喉頭麻痺症例に対して麻痺側への頸部回旋を指導することが多い．健常成人を対象とした我々の研究では，頸部回旋により食塊の流路が変化し，また，回旋側の下咽頭部最大嚥下圧値は有意に上昇し，反対側の食道入口部静止圧値の有意な低下を認めており，これらの変化が咽頭クリアランス能を向上させると考える．　このような食形態や一回嚥下量の指導，頭位や姿勢の指導は，嚥下内視鏡検査の際に確認し，患者や家族にモニターで供覧しながら説明することで，理解を得られやすくなる．

3. 嚥下訓練

嚥下訓練は，嚥下動態を考慮して機能の改善を図ることで，安全な経口摂取を目指すものであり，間接的訓練と直接的訓練に大別される．間接的訓練は，食物を用いずに，嚥下関与筋の機能や協調性を改善させることを目的として行われる．直接的嚥下訓練は食物を用いた訓練であり，訓練中に誤嚥のリスクはある．　嚥下障害の病態に応じて，訓練方法も異なる．メンデルソン手技（Mendelsohn Maneuver）は，随意的に舌骨と喉頭を高い位置に維持させて喉頭挙上を補強する訓練法である．この手技により舌骨・喉頭の挙上時間が延長することで，食道入口部開大時間が延長することが知られている．　エクササイズに基づく訓練プログラムに，Shaker（シャキア）訓練がある．等尺性等張性の頭部挙上訓練（head-raising exercise）によって舌骨上筋群の筋力増強をはかり，食道入口部開大の改善を図るものである．食道入口部開大障害のある嚥下障害患者を対象としたランダム化比較試験（シャキア訓練と Sham 訓練）では，シャキア訓練群で有意に食道入口部開大および喉頭前方運動が亢進していたと報告されている．一方，シャキア訓練群と，息こらえ嚥下・メンデルソン手技・舌運動訓練など従来の嚥下訓練を組み合わせた群とのランダム化比較試験では，訓練後の誤嚥はシャキア訓練群で有意に少なかったものの，両群ともに食道入口部開大が亢進し，差がなかったとの報告もある．またシャキア訓練は，高齢者には負担が大きいこともあり，本邦では，シャキア訓練と同様の効果をねらった頸部等尺性収縮手技や徒手的頸部筋力増強訓練，嚥下おでこ体操が広く用いられている．これらの訓練法は日本で開発されたものであり，有効性に関する国内報告はあるものの，よりエビデンスレベルの高い臨床研究が待たれる．

口 咽 科　2019；**32**(3)：180（総会号）

パネルディスカッション 2-4
外科的治療の適応判断と役割

鮫島　靖浩

熊本機能病院耳鼻咽喉科

嚥下障害に対する治療はリハビリテーション（以下，リハ）が基本であるが，リハで改善しない場合に手術により劇的に改善する例がある．嚥下障害に対して行われる手術は，嚥下機能改善手術と誤嚥防止術があるが，それぞれの適応基準とその効果，限界について解説する．嚥下機能改善手術では，食道入口部の開大障害（輪状咽頭筋の弛緩不全，弛緩時間の短縮，食塊通過と弛緩のタイミングのずれを含む）に対して輪状咽頭筋切断術（以下，輪切）が行われ，喉頭の挙上障害による喉頭閉鎖障害や閉鎖の遅れに対して喉頭挙上術が選択される．しかし，高度の嚥下障害で食道入口部の開大と喉頭挙上（特に前方移動）が共に悪い場合や，舌根運動が弱く中下咽頭圧がかからない場合には，輪切に加えて喉頭挙上術を併用することが有効である．その他，一側の咽頭筋収縮障害に対して甲状軟骨側板切除術，咽頭粘膜補強術，鼻咽腔閉鎖不全に対する咽頭弁形成術，声帯麻痺に対する披裂軟骨内転術，喉頭枠組み手術などが併用される．そのため嚥下機能改善手術の適応は，1）嚥下障害の病態から上記の手術の適応があること，2）数ヵ月のリハを行っても改善がないこと，3）全身状態が安定していること，4）手術後のリハに対する理解力と意欲があること，5）咽喉頭の知覚があり痰を自力で喀出できることが必要である．特に，嚥下機能改善術は誤嚥を完全に防止する手術でないため，誤嚥を感知して自発的に喀出できることが必要である．我々の症例の検討では，咽頭の知覚低下と痰の喀出不良例では経管栄養からの離脱が困難で肺炎のため後に誤嚥防止術が必要な例が多かった．誤嚥防止術は，喉頭気管分離術，喉頭閉鎖術，喉頭摘出術などで気道と食道を分離することにより誤嚥を完全に防止できる．その反面，永久気管孔からの呼吸が必要であり，音声を喪失する．経口摂取に関しては残された嚥下機能に依存するため，全量経口摂取が可能な例もあれば楽しみ程度の摂食の場合もある．誤嚥防止術の手術適応は，1）絶食にしても唾液誤嚥や消化液の逆流のため肺炎が反復し難治性で生命の危機がある場合，2）唾液誤嚥のため頻回に吸引が必要な場合，3）経口摂取に対する強い願望がある場合である．ただし，進行性の疾患または改善が望めない症例が対象で，発声機能の喪失と気管切開に納得していることが条件である．誤嚥防止術前後の肺炎の頻度を比較すると，どの術式でも術後は有意に肺炎の頻度が減少した．Zung Self-Rating Depression Scale および表情スコアによる鬱状態の評価では本人，家族とも術後は有意に改善がみられた．経口摂取に関しては楽しみ程度の摂取はほぼ全例が可能であり，半数近くは全量経口摂取が可能となったが，神経疾患では時間経過とともに摂取量は減少した．　嚥下機能改善手術と誤嚥防止術の適応と効果および限界を熟知して，患者，家族，多職種の医療スタッフと協議して症例に応じた治療法を提案するのが重要である．

パネルディスカッション 2-5
嚥下障害診療における地域連携

田山　二朗

国立国際医療研究センター耳鼻咽喉科・頭頸部外科

超高齢社会を迎えた日本の社会において，加齢に伴う疾患群への対応が急務となっている．嚥下障害に関しても同様であるが，特に嚥下障害は多種多様な疾患から生じる症候群であることから，その対応には様々な医療機関や多種職間の協力がより必要となる．

これまで嚥下障害に対して，耳鼻咽喉科は病院や医育機関での診断や手術治療を中心とした診療が主体であった．嚥下障害の診断・治療に関して口腔・咽頭・喉頭を取り扱う耳鼻咽喉科医の役割は重要であり，日本耳鼻咽喉科学会も嚥下障害診療の推進を奨励しているところであるが，在宅高齢者の嚥下障害への対応に関しては大きく出遅れている．

高齢者の在宅医療は地域に密着した診療体系が必要であり，高齢者嚥下障害へ関しても各地域の行政組織が医師会と連携して診療体系の構築に積極的に取り組み始めている．往診や訪問診療など在宅医療への耳鼻咽喉科医の参加も必要とされているが，依然として進んではいないのが現状であろう．

耳鼻咽喉科の診療形態は，患者が医療機関を受診するという医療者にとっては「待受診療」であった．一方，在宅医療は「出張診療」であり，在宅医を中心に行われるようになってきており，嚥下障害診療に関しては歯科医師を始め多職種が積極的に参入してきている．

耳鼻咽喉科医師にとって在宅医療へ参加することへの障壁はどこにあるのか．先日行われた耳鼻咽喉科学会による嚥下障害に関する実態調査では，時間的制約，経済的制約，人的制約，技術的問題など様々な要因が指摘された．診療が多忙であるため，在宅診療に関わる時間を作ることが困難である．また在宅診療において現在の保険制度では十分な診療報酬が期待できない．地域によっては耳鼻咽喉科医師の絶対数が少ないため在宅医療などに対応が困難になる．一方耳鼻咽喉科医師数が多い地域においても医師会に属する医師の割合が少なければ地域医療は困難になる．さらに嚥下障害の診断や対応が現実的には難しいとの意見も多い．事実，在宅の嚥下障害患者の嚥下機能評価や指導は，食事の内容や摂取方法などを患者の ADL や介護環境までを考慮して具体的に決定する必要がある．嚥下リハビリテーションに関する知識・技術不足はもちろん，嚥下性肺炎のリスクなども在宅診療へ参加することをためらわせる要因となっている．

在宅嚥下障害診療を耳鼻咽喉科単独で行おうとすれば，当然無理が生じる．行政や医師会を中心としての診療体系が構築されているのであれば，在宅医，リハビリテーション医，歯科医師，言語聴覚士，その他様々な職種がすでに協力して対応しており，そこに耳鼻咽喉科医として積極的に参加することで障壁の一部は解決できるのではないだろうか．また在宅嚥下診療体系がまだ確立されてない地域においては，今後行政と医師会が協力した地域連携の組織作りを行い，そこに耳鼻咽喉科医が参加することが望まれる．病診連携や職種間の連携はもちろんであるが，在宅医療に関しては開業医個人の努力に頼るのではなく，耳鼻咽喉科医全体が協力して参加すべきであろう．

演者が勤務する新宿区における取り組みを紹介する．区役所および医師会が中心となり在宅嚥下障害診療のプロジェクトを立ち上げており（ごっくんプロジェクト），その一環として，新宿医師会診療所において多職種連携の嚥下障害機能評価研修会を月 1 回開催している．実際に在宅医や開業医が嚥下に問題があると判断した患者に対して，耳鼻咽喉科医が行う嚥下内視鏡検査所見を基に，食事の内容，摂取方法などを多職種間で検討し，具体的な指導を行っている．将来的には医師会診療所での嚥下外来や，チームでの訪問医療へ発展させたいと考えている．

今後各地域において在宅嚥下障害診療の診療体系構築と耳鼻咽喉科医の積極的な参加を期待したい．

ランチョンセミナー 1

ランチョンセミナー1
頭頸部癌免疫治療のアートとサイエンス

益田　宗幸

国立病院機構九州がんセンター

【始めに】本セミナーでは頭頸部癌再発転移症例に対する免疫チャックポイント阻害剤（ICI）治療にまつわる，アートとサイエンスについて解説したい．

【背景】CheckMate141 試験の結果，再発転移頭頸部扁平上皮癌症例に対するニボルマブの有効性が認められ，本邦でも 2017 年 3 月から頭頸部癌患者への投与が可能となった．ノーベル症受賞による過熱気味なマスコミ報道により，患者サイドの免疫治療への期待が大きく高まる一方で，CheckMate141 試験で示された，ニボルマブの奏効率は 13.3％であり，年単位での長期生存が見込める症例（いわゆるプラトー症例）の頻度も 20％以下であった．この乖離を危惧する声もあったが，ニボルマブ投与症例の蓄積に伴い，これまでの抗がん剤中心の治療とは大きく異なる薬効を示す薬であることが明らかになってきている．実臨床の現場では，ニボルマブの有効な投与法を手探りで模索するアートの部分と，理論的に解析しようとするサイエンスの部分が混在する形で，ICI 療法が急速な展開を見せている．

【免疫治療が再発転移頭頸部癌治療にもたらしたもの】当科でも 2019 年 5 月までに 58 例の患者に対してニボルマブ投与を行っているが，これまでの抗がん剤治療中心の臨床治験データとは逆に，Real world data の方がはるかに良好な成績を示している．　これらの原因として：1. 経験したことがないような劇的な効果を示す症例あること　2. 腫瘍増大後の化学療法が著効する症例があること　3. その場合化学療法が無効になった時点でニボルマブの再投与が可能な症例があること　4. 同時再発転移症例に対しては，どちらかが免疫治療で制御された場合に，残存病変にたいする手術や放射線などの治療を追加できる可能性がひらけること　5. 免疫関連有害事象発現症例の予後がよいことなどがあげられる．この結果を受けて再発転移頭頸部癌症例に対する考え方も消極的な延命治療から，長期生存を目指した積極的な治療へと変貌しつつある．できるだけ早く再発転移を発見し，適切なタイミングでニボルマブを投与することが重要と考えている．

【ニボルマブ投与のタイミング】ニボルマブの本邦における適応はプラチナ製剤投与歴のある再発転移頭頸部癌患者でありこれを満たす症例であれば保険適応状の製薬はない．しかしながらガイドライン上はプラチナ投与後 6 ヵ月を目安とするプラチナ抵抗性基準により，ニボルマブ vs セツキシマブ + プラチナ製剤を含むレジメ（e.g., EXTREME）のどちらかを first line 治療として選択することが推奨されている．しかしながら基礎的データや臨床試験のデータはニボルマブ先行投与の利点を示しており，今後のデータの蓄積がまたれる．

【唾液腺癌へのニボルマブの投与】本邦におけるニボルマブの適応基準に扁平上皮癌や原発部位による縛りはなく唾液腺癌への投与も可能である．しかしながら唾液腺癌の免疫環境をニボルマブ投与の観点から調べた研究はこれまで行われていなかった．唾液腺癌症例の病理標本 30 例で PDl-1/L-2 発現，マイクロサテライト不安定性，腫瘍浸潤リンパ球解析を行い PD1 抗体による治療の妥当性を示す結果をえている．

【ニボルマブの効果予測バイオマーカー探索】ニボルマブの有用性が示される一方で，薬価の高さから費用対効果を懸念する声もあり，ニボルマブ投与により恩恵を受ける症例を選択するためのバイオマーカー確立が喫緊の課題である．現在進行中のバイオマーカー探索は腫瘍標本の解析を中心に行われているが，臨床経過の中で刻々と変動する腫瘍免疫環境をタイムリーに評価する検査としては適しておらず，簡便で反復して行える方法の確立が望まれる．採血で簡便にニボルマブの治療効果を予測する因子を開発することを目的に，頭頸部癌患者由来の血漿内 exosome mRNA の網羅的解析を医師主導型多施設共同研究（BIO-NEXT）として行っている．

ランチョンセミナー 2

ランチョンセミナー2
アレルギー性鼻炎と咽頭症状

黒野　祐一

鹿児島大学大学院医歯学総合研究科耳鼻咽喉科・頭頸部外科学

1. はじめに

アレルギー性鼻炎は発作性・反復性のくしゃみ，水様性鼻漏，鼻閉を3主徴とする疾患であるが，鼻症状以外にも目や皮膚，咽頭，喉頭さらには胃腸症状を伴うことがあり，とくに花粉症で顕著である．これらの症状は抗原がそれぞれの臓器に付着しアレルギー反応が誘発されることによって生じると考えられているが，目の症状は，鼻－眼反射（naso-ocular reflex）でも発症し，咽頭や喉頭の症状は鼻閉によってもたらされる口呼吸が原因となっていることが少なくない．したがって，アレルギー性鼻炎の診療に際しては，こうした鼻症状による間接的作用についても考慮する必要がある．そこで，本セミナーではアレルギー性鼻炎の症状とくに鼻閉が咽頭に及ぼす影響について考えてみたい．

2. 鼻閉の発症機序

アレルギー性鼻炎のくしゃみと水様性鼻漏は，肥満細胞から遊離されたヒスタミンが鼻粘膜の知覚神経終末のヒスタミン受容体と結合し，その刺激がくしゃみ中枢および分泌中枢へ伝えられ，迷走神経反射そして副交感神経反射が惹起されることによって生じる．それに対して鼻閉は，ヒスタミンに加えて肥満細胞や好酸球から遊離されるロイコトリエンやPAFが中枢を介さず鼻粘膜に直接作用して，容積血管の拡張や血管透過性の亢進が起こることによって生じる．それゆえアレルギー性鼻炎の診断に際しては，くしゃみ・鼻漏型と鼻閉型を分類し，それによって薬剤を選択することが推奨されている．さらに，アレルギー性鼻炎の鼻閉は即時相だけでなく遅発相にもみられるため，鼻閉型の患者は長時間鼻症状に悩まされ，その結果，口呼吸をするようになる．すなわち，鼻閉の弊害は口呼吸の弊害と考えることができる．

3. 口呼吸の弊害

鼻呼吸は，吸気の加湿・加温，異物の除去，そして呼吸抵抗をもたらすなど重要な効果がある．そのため，口呼吸をすると，種々の微生物や抗原を含み乾燥した冷たい吸気が直接咽頭や喉頭さらに下気道流入し，咽頭の乾燥感や違和感，咳嗽が生じる．また，睡眠中に口呼吸をすれば，いびきや無呼吸が起こり，呼吸抵抗が減少するため肺拡散能が低下して心肺機能の障害が起こることもある．このようにアレルギー性鼻炎の鼻閉は単に息苦しさだけでなく口呼吸の原因となり，咽頭に大きな弊害をもたらすことを理解することが必要である．

4. 鼻閉の薬物治療

アレルギー性鼻炎の治療薬としてもっとも頻用されるのは第2世代抗ヒスタミン薬であり，ヒスタミンによって生じるくしゃみや水様性鼻漏に対して優れた効果がある．一方，鼻閉はヒスタミン以外のロイコトリエンやPAFも関与するため，抗ヒスタミン薬の効果は乏しいと考えらえており，鼻アレルギー診療ガイドラインでも鼻閉型には抗ロイコトリエン薬の使用が推奨されている．しかし，即時相の鼻閉はヒスタミンの作用が大きく，抗ヒスタミン薬は抗ロイコトリエン薬や鼻噴霧用ステロイド薬と比較して速効性に優れることから，早期の改善を得るためには有用な薬剤となる．また，現在，臨床で使用されている第2世代抗ヒスタミン薬には抗ロイコトリエン作用や抗PAF作用を有する薬剤もあり，鼻閉に対する臨床効果が実証されている．鼻閉に対してもっとも速効性があるのは点鼻用血管収縮薬であるが，アレルギー性鼻炎患者の鼻粘膜は交感神経受容体の発現が抑制されているため，その効果が乏しかったり過剰投与したりする傾向にあるため注意が必要である．

5. その他の咽頭症状

花粉症では咽頭の掻痒感や咽頭痛を訴えることがあり，ヒノキ花粉症でその程度が強いことが知られている．また，同じ時期に本邦に飛散する黄砂も咽頭症状をもたらす．したがって，アレルギー性鼻炎で咽頭症状を伴う患者の診療においては，様々な視点から咽頭症状の原因を考え，適切な治療を行うことが重要と考える．

ランチョンセミナー 3

ランチョンセミナー３
頭頸部癌に対する癌薬物療法の位置付け
―頭頸部外科医の立場から―

中島　寅彦

国立病院機構九州医療センター耳鼻咽喉科・頭頸部腫瘍センター

頭頸部癌に対する薬物療法は従来のプラチナ製剤，フッ化ピリミジン系薬剤に加えタキサン系抗がん剤が登場したこと，分子標的薬（セツキシマブ，ニボルマブ）の登場，頭頸部外科医の薬物療法に対する知識や認識の変化 / 普及，各種支持療法の普及などを背景にその役割は拡大してきている．中でも分子標的薬の登場は大きなパラダイムシフトをもたらした．　薬物療法は（1）放射線療法との併用（化学放射線療法：Chemoradiotherapy: CRT），（2）導入化学療法（喉頭温存目的），（3）再発転移癌に対する全身療法　として用いられる．過去の報告のメタアナリシスから，頭頸部癌に対する薬物療法で最もエビデンスが高いのは，化学放射線療法（CRT）である．術後の補助療法目的の全身化学療法に関するエビデンスは確立していない．手術の代替として行われるCRT は広く普及している．しかしながら，CRT が長期にわたり患者 QOL を維持できているかどうか，疑問視されるという報告も散見される．頭頸部癌の治療においては癌の根治とともに臓器機能の温存，患者の生活の質（quality of life: QOL）の維持が重視される．切除可能な頭頸部癌症例に対する治療法として CRT を選択する際は根治性，生存率，臓器（喉頭）温存率のみでなく，患者 QOL の維持の観点からも CRT が本当に良い選択肢なのかを検討する必要がある．　再発 / 転移頭頸部癌に対する薬物療法は 2012 年のセツキシマブ登場以降，CDDP + 5-FU（FP）にセツキシマブを加えた併用療法（EXTREME regimen）が標準治療となった．2017 年 3 月に免疫チェックポイントの 1 つである PD-1（Programmed cell death-1）を標的とする新たな免疫療法がわが国でも適応となり，CDDP 抵抗性の症例については治療選択肢が拡大した．免疫チェックポイント阻害剤と他の薬剤の使い分けや使用順序などについて，いくつかの知見や報告があるが，本薬剤の後治療への影響については明らかでなく今後の検討課題である．また，効果を予測するバイオマーカーも確立されておらず，今後臨床現場において研究 / 解決すべき課題は多い．　頭頸部癌に対する薬物療法は変化（進化）しており，今後も治療選択肢はさらに増えてくると思われる．日本頭頸部外科学会，日本臨床腫瘍学会，日本口腔外科学会の 3 学会間では頭頸部癌診療連携プログラムが整備され，頭頸部癌治療に関する外科医，内科医合同の教育事業を推進している．耳鼻咽喉科医には，薬物療法の利点や有用性を最大限に集学的治療の中に取り込んでゆく義務がありそのためには常に知識を up date してゆく必要がある．外科医である耳鼻咽喉科・頭頸部外科医は集学的治療の中でどのように関わるべきか，今後の展望についても考察する．

ランチョンセミナー 4

ランチョンセミナー4
口腔の不定愁訴への対応

任　智美

兵庫医科大学耳鼻咽喉科・頭頸部外科

口腔内に出現する異常感覚として「味が薄い・わからない（味覚低下・消失）」,「特定の味質だけがわからない（解離性味覚障害）」,「何を食べても苦く感じる（異味症）」,「味が尖って感じる（味覚過敏）」,「何も食べていないのに口の中が苦い（自発性異常味覚）」「何を食べても嫌な味に感じる（悪味症）」などの「味覚異常」の他に「舌が痛い」,「口の中から鱗やトゲがでてくる」,「口の中が乾燥する」または「唾液があふれてくる」，さらには「舌苔が白くなる」,「舌がざらざらする」,「口内がねばねばする」などとりとめないものもある．複数の感覚異常を訴える場合も多く，当科味覚外来でもデータに残している症例 3031 例のうち 1472 例（48.6%）に味覚異常以外の症状が合併，または主訴となる例があった．口腔内異常感は病態把握や対応に苦慮することが多いが，患者の苦悩は大きく，日常生活に支障をきたすことも多い．精神疾患の一症状として出現することも多いが，口腔内の感覚異常のみの場合，精神科受診に抵抗を示し，耳鼻科での対応が必要とされる．今回，難治症例に対して演者なりに少しでも患者が納得し，苦慮が緩和されるように対応についてまとめたので過去の報告から当科のデータ，または典型的な症例を呈示しながら紹介する．

診断においてまずは舌の視診が重要である．口腔カンジダ症では 10-14 日間の治療で症状は改善する．貧血性舌炎や水疱性疾患，炎症性腸疾患に伴うもの，シェーグレン症候群，悪性疾患を見逃さないように注意する．舌痛を含む口腔内異常感を訴えるが視診上異常所見がみられない場合は舌痛症や口腔セネストパチーのような口腔内異常感症の可能性が高い．東洋医学では舌診が体質を判断する方法の一つになっているように舌は身体全体を表す部位である．視診の際に，舌の東洋医学的診察法を知っておくと明らかな器質的異常を認めない患者の説明にも説得力が生まれるのではないかと考える．

唾液に関する異常の際の訴えには「唾液が少ない」,「唾液が多い」と相反するものがある．口腔乾燥の方が遭遇する率は高いが,「唾液が多い」のほうが対応に苦慮することが多いのではないかと思う．唾液が多いと訴える例では真性は少なく，歯科的要因や嚥下機能低下，口腔心身症などが関与することが多い．

「何も食べていないのに口内が苦い，塩辛い」と訴える自発性異常味覚には一部ではあるが，舌痛症と同じ特徴をもつ，または併存するものがある．痛覚のような一般体性感覚と味覚は受容体から中枢におけるまで複雑にからみあい，また同治療にて効果を示すことより同病態と考えられる．自発性異常味覚舌痛症型では難治例も多く，舌痛症や口腔セネストパチー同様に向精神薬投与の他，カプサイシンクリーム，氷，マウスジェル，ガム，飴，マウスピース，立効散（うがい，または内服）などで患者の苦痛を緩和するために感覚を紛らす工夫を行う．舌痛症は「舌における耳鳴り」とも言われ，耳鳴り診療と同様に症状を完全に抑えることを目指さず，不安を取り除き慣らしていく療法が主となることを初診時に説明する．当科で難治性舌痛症や自発性異常味覚舌痛症型と思われる症例にカプサイシンクリームを使用したところ，41/50 例（82%）において程度の差はあれども有効であり，19 例（38%）は VAS にて半分以上改善した．また一般的に治療が非常に難渋することが多いと言われる口腔セネストパチーにおいても症状を緩和するのに単独で有効であった例も経験した．口腔セネストパチーの場合，舌痛症と異なり，病態説明で納得しても症状を緩和させることを強く望む傾向にあり，治療法の一つとして有用であると考えている．

口腔内異常感症には漢方治療もよく行われる．その中でも舌痛症においては標準的な治療が確立されていないこともあるが，使用される頻度は高い．報告が多くみられる加味逍遥散は当科でも最も舌痛症に対して使用する頻度が高いが，加味逍遥散と類似した生薬で構成される滋陰至宝湯などの漢方に効果がみられ場合もある．単一のエキスを使用した検討は難しいが本講演において舌痛症に対する東洋医学的見解を含めた考察を紹介する．

イブニングセミナー

イブニングセミナー
唾液腺管内視鏡の登場とこれからの唾液腺疾患診療

松延　毅

日本医科大学大学院医学研究科頭頸部・感覚器科学

唾液腺管内視鏡（sialendoscopy）は，比較的新しい唾液腺疾患の診断及び治療用機器である．1990年代後半からヨーロッパを中心に普及が進んできている．本邦においては2000年代後半から臨床に使用されるようになり，平成26年診療報酬改訂において，「唾液腺管内視鏡加算」（1,000点）として保険収載されたこともあり，今後さらに一般的な手術手技として普及が進むものと考えられる唾石（Sialolith）は脱落した上皮，管内に迷入した異物，細菌などが核となって，周囲にリン酸カルシウム，炭酸カルシウムなどが同心円状に層構造を呈して沈着し形成される．その9割以上は顎下腺にみられ，稀に耳下腺にできるといわれている．最新の欧米の報告では耳下腺唾石の割合はもっと高く，30～40％に上るとされる．唾石は唾液疝痛と呼ばれる食事時の疼痛や腫脹などを引き起こすため，これらの症状が反復する場合，治療の対象となる．Sialendoscopyの適応としては，原因不明の大唾液腺腫脹の反復，ワルトン管やステノン管内の唾石の摘出，唾液腺管の閉塞の解除，顎下腺炎や耳下腺炎の治療，小児唾液腺疾患も適応とされている．Sialendoscopyは特に処置が伴わない場合には局所麻酔でも施行可能であるので，診断目的の利用のみならず薬剤投与における利点などもあり今後増してゆく可能性がある．現在までにNahlieli式，Marchal式，Erlangen式などサイズ，用途別に多くの内視鏡が開発されている．現在ではscope部分と光源，生理食塩水灌流用チャンネル，ワーキングチャンネルを一体とし，直径を細くしたall-in-oneタイプが主流となっている．内視鏡本体は，‘semi-rigid’といわれ，わずかに撓る程度の剛性を有する．ワーキングチャンネルからは専用の把持鉗子や生検鉗子，レーザーガイドファイバーなどを挿入し，手術操作を行うことができる．最近になり，本邦においても唾液腺管内視鏡下手術専用のバルーン，ブジー，手もみ式ドリル等，種々の機器類が認可された．本講演においては，低侵襲手術としての唾液腺管内視鏡の概略，ならびに唾液腺管内視鏡による唾石摘出術さらに唾液腺管内視鏡の他の疾患への応用について解説する．唾液腺管開口部からの内視鏡の挿入手技は重要である．専用のプローブは12のサイズがありこれらと専用のダイレータを順次用いる．損傷させないように丁寧に拡張することが重要である．この操作が困難の場合には，口腔部粘膜に小切開を加え開口部形成を行う．鉗子類には種々あるが，主に使用するものは把持鉗子とwire basketとよばれるバスケット鉗子である．粉砕は把持鉗子で可能なこともあるが，一定以上の力をかけると鉗子を破損する恐れがあるのでホルミウム（Ho）-YAGレーザーとの併用が良い．2,104nmの吸収波長を持つHo-YAG レーザーは泌尿器科領域の結石治療で幅広く使用されている．但し，Ho-YAG レーザーの唾石治療は現在のところ本邦では適応外であるので，使用する場合には各施設で倫理委員会の承認を得る必要がある．晩発性合併症としては重要なものは，腺管狭窄，開口部狭窄，医原性がま腫の発生などが挙げられる．がま腫の発生は偶発的な要素もあるが，乱雑な手術操作を避け慎重な操作を心がける．腺管内や開口部の狭窄予防として，シリコンチューブ留置なども行われている．唾石症例における唾液腺管内視鏡の普及により，従来行われていた外切開による唾液腺摘出術などを回避できる可能性が期待される．レーザーを用いた唾石の破砕術併用は，内視鏡単独では摘出困難な大きい唾石や平滑でない唾石などへの適応拡大に寄与する手技である．低侵襲治療への期待や保険収載に伴い，唾液腺管内視鏡は今後さらなる普及，外切開から内視鏡手術の時代へとシフトしてゆくことが予想される．また，現在では主に唾石の摘出に対して用いられているが，今後は唾液腺管の狭窄，耳科免疫疾患に対する薬剤投与などへの応用も期待される．耳鼻咽喉科医としてこれらの知識を十分併せ持つことが必要であると考えられる．

一 般 演 題

1. 当科にて１年間に施行した嚥下内視鏡検査，嚥下造影検査の検討

○草場雄基・増田聖子

熊本労災病院

当科にて昨年１年間に施行した嚥下内視鏡検査（VE），嚥下造影検査（VF）の結果と両者の相関について検討したので報告する．対象は2018年に検査を施行した201例で男性143例，女性58例であり年齢は19から98歳，平均81.3歳であった．VEについては兵頭スコアを用いて評価したが，認知機能低下例が多く指示が入らない，または拒否が強いなどの理由で評価困難な症例が多かった．兵頭スコア全項目を評価出来た症例が87例，咽喉頭の観察のみで飲水試験は施行出来なかった症例は87例，内視鏡での観察が不可能であった症例が27例あった．VFは全例に施行した．検査食はゼリー，粥，水を用い，姿勢や一口量，食事形態などを調整して行い，良好，微妙，危険，不可能の４段階で評価した．兵頭スコア全項目での総点数とVFの４段階評価はおおむね相関がみられた．また兵頭スコアにおける咽喉頭唾液貯留と喉頭反射の２項目のみの合計点数とVF4段階評価も相関がみられた．全項目合計では７点以上，２項目合計では４点以上から経口摂取不可能と判断する症例が増加した．しかし点数が高く経口摂取が難しいと思われた症例でもVFの際に姿勢や食事形態，一口量など詳細に調整することで経口摂取可能と判断した症例も見られた．またVEが施行不能であった症例はVFでは50％が食事摂取可能，30％が水分摂取可能と判断した．VEで飲水試験が施行出来なくても咽喉頭の唾液貯留や喉頭反射の評価を行うことで経口摂取の可否が概ね予想出来ること，またVEの評価が低くてもVFでは経口摂取が可能と判断出来る症例も多いことから出来る限りいずれの検査も施行することが望ましいと思われた．

2. 当科における最近５年間の誤嚥防止術の検討

○坂本めい[1)]・津田潤子[1)]・堀　健志[1)]・樽本俊介[1)]
沖中洋介[1)]・原　浩貴[2)]・山下裕司[1)]

1）山口大学大学院医学系研究科耳鼻咽喉科学
2）川崎医科大学耳鼻咽喉科学

【緒言】誤嚥を認める患者に外科的介入を検討する場合，嚥下機能改善手術の他，気道と消化管を完全に分離する誤嚥防止術がある．今回当科で誤嚥防止術を行った症例について検討を行ったため，若干の文献的考察を加えて報告する．【対象と方法】2013年５月～2018年10月に当科で誤嚥防止術を行った27例を対象とし，診療記録より後ろ向きに検討した．【結果】患者数は男性19名，女性６名，手術時の年齢は0～82歳（平均45.2歳）であった．原疾患は，脳症10名，脳血管障害６名，悪性腫瘍治療後５名，神経変性疾患４名であった．術式は喉頭気管分離術６例，喉頭閉鎖術18例，喉頭全摘術３例であった．呼吸管理について，術前は特に処置なし３名，NPPV2名，気管挿管＋人工呼吸器５名，気管切開＋人工呼吸器３名，気管切開12名であり，術後はカニューレフリー10名，人工呼吸器10名，カニューレ留置５名であった．栄養摂取の状態について，術前は経口摂取なし22名，経口摂取と代替栄養の併用１名，経口摂取のみ２名であり，術後は経口摂取なし11名，経口摂取と代替栄養の併用１名，経口摂取のみ13名であった．【考察】気管カニューレ留置について，肉芽形成や気管腕頭動脈瘻など合併症を考慮すると可能であればカニューレフリーが望ましいと考える．当科では，成人の呼吸器不要例では14例中10名（71.4％）でカニューレフリーを達成した．小児では人工呼吸器を要する例が多く，カニューレフリーは困難であった．栄養摂取の状態について，成人例で代替栄養から離脱できたのは18例中11例（61.1％）と比較的高い確率であったが，小児では原疾患の重症例が多く，代替栄養からの離脱は困難であった．【まとめ】誤嚥防止術について，人工呼吸器不要の例では高い確率でカニューレフリーを達成し，原疾患にもよるが代替栄養から離脱できる例も多くある，有用な術式と考えられた．

3. 当科における誤嚥防止術の術後合併症の検討

○津田潤子[1)]・坂本めい[1)]・沖中洋介[1)]・堀　健志[1)]
山下裕司[1)]・原　浩貴[2)]

1）山口大学大学院医学系研究科耳鼻咽喉科学
2）川崎医科大学耳鼻咽喉科学

【はじめに】近年誤嚥防止術は，神経筋疾患ガイドラインにも記載され他科においても周知されるようになり，適応症例は増加傾向にある．手術対象症例は重度の合併症を有する全身状態不良例が多く，手術は低侵襲で術後合併症の少ない安全なものである事が要求される．当科で過去5年間に行った誤嚥防止術の術後合併症について検討を行い，文献的考察を加えて報告する．【方法と結果】対象は2013年5月から2019年1月までに当科で誤嚥防止術を行った27症例．術式は喉頭閉鎖術19例，喉頭気管分離術7例，喉頭全摘術2例，喉頭全摘術＋大胸筋皮弁術1例（同一症例に対する2回手術例を含む）．手術合併症は，瘻孔形成を5例（17.2%），創感染3例（10.3%），気管内肉芽2例，気管孔拡大1例であった．瘻孔形成5例のうち4例は喉頭閉鎖術後の気管孔との再交通であった．1例は頸部皮膚への瘻孔形成で，嚥下機能改善手術を含めた複数回手術例であり感染による膿瘍形成を伴った．いずれも保存的治療では閉鎖せず，2例で喉頭全摘術を行い，1例は瘻孔閉鎖術を行った．気管孔拡大により人工呼吸器管理のカニューレが安定しなくなった1例は，耳介軟骨とhinge flapを用いて気管孔尾側を閉鎖し縮小した．創部感染の1例はESBL産生Klebsiella pneumoniaeおよび多剤耐性緑膿菌の検出を認め，強力な抗菌薬投与と洗浄処置で軽快した．術前の気管孔や喀痰の細菌検査からは，27症例中19症例（70.3%）にMRSAおよび緑膿菌，ESBL産生菌といった耐性菌を検出した．【考察】誤嚥防止術の対象症例は化学放射線治療後や複数回手術施行後など創部の条件が不良な症例が多くなっており，またほとんどの症例で耐性菌を検出した．また，術後カニューレフリーとなった症例が多くある一方で，原疾患の進行により後に人工呼吸器を要する症例もあり気管孔形成時には気管孔のサイズを適切に調節する必要があると考えた．

4. 球症状単独の高齢発症重症筋無力症の一例

○新井佐和[1)]・木村百合香[4)]・江川峻哉[1)2)3)]・櫛橋幸民[1)2)3)]
藤居直和[1)]・平野康次郎[1)]・工藤建人[4)]・小林一女[1)]

1）昭和大学医学部耳鼻咽喉科学講座
2）昭和大学病院頭頸部腫瘍センター
3）昭和大学歯学部口腔外科学講座口腔腫瘍外科学部門
4）東京都保健医療公社荏原病院耳鼻咽喉科

【緒言】抗アセチルコリン受容体抗体陽性重症筋無力症（以下MG）は神経筋接合部のシナプス後膜に存在するニコチン性アセチルコリン受容体（以下AchR）に対する自己抗体が主因の疾患である．眼瞼下垂や複視などの眼筋症状，嚥下障害，四肢体幹の筋力低下，呼吸障害等が現れ，反復運動による筋力低下の増悪と休息による改善を特徴とする．今回われわれは嚥下障害と構音障害を主訴としたMG患者において，エドロフォニウム試験が病態評価に有用であったので報告する．【症例】77歳男性．76歳（X-1年）8月頃から，夕食中の咽せが多くなった．同年10月頃から，嚥下困難感を自覚，粥食にしても1回の食事時間に1～2時間を要し，鼻咽腔逆流感や喋りづらさも出現した．健診の上部消化管内視鏡検査では異常を認めず，X年11月に近医より当科を紹介受診した．開鼻声を認めたが，咽喉頭の器質的疾患や四肢の筋力低下はなかった．嚥下内視鏡検査では鼻咽腔閉鎖不良と咽頭クリアランスの低下を認めた．頭部MRIでは前頭葉に軽度萎縮を認め，血液生化学検査では抗AchR抗体陽性であった．当院脳神経内科を受診し，構音障害・嚥下障害の2項目の症状と，易疲労性，症状の日内変動があり，抗AchR抗体陽性MG（全身型）と診断された．嚥下造影検査では鼻咽腔閉鎖不良，咽頭収縮や喉頭挙上の不良や咽頭クリアランスの低下を認め，エドロフォニウム試験後はこれらの所見は改善し嚥下障害などの球症状もMGによるものと診断した．ピリドスチグミン120mgを開始し，プレドニゾロン2.5mgを開始し呼吸障害など初期増悪がないことを確認しプレドニゾロン5mgへ増量した．さらに免疫抑制療法としてタクロリムス3mgを追加した．治療開始後2ヵ月で球症状は改善した．【考察】眼筋症状がない，球症状のみを呈するMG患者は稀であり，診断や治療効果判定が難しいことが多い．エドロフォニウム試験前後の嚥下造影が診断や治療方針の決定に有用である．

5. 心原性ショックによる呼吸器管理後に抜管できず経鼻胃管症候群の関与を疑った１例

○工藤建人[1)]・新井佐和[1)]・江川峻哉[1)2)]・櫛橋幸民[1)2)]
木村百合香[3)]・小林一女[1)]

1）昭和大学医学部耳鼻咽喉科学教室
2）昭和大学頭頸部腫瘍センター
3）東京都保健医療公社荏原病院

【症例】74 歳　女性【主訴】呼吸苦【現病歴】入院 2 日前より呼吸困難感が出現，就寝時も起坐呼吸状態となり入院当日にかかりつけ医を受診した．胸部単純写真を撮影し心拡大，並びに低酸素血症を認め，うっ血性心不全の疑いにて当院紹介受診となり同日緊急入院となった．【入院後経過】入院後は心不全に対する治療を行ったが低心拍出量症候群を発症し心原性ショックの状態に陥った．加えて呼吸不全を合併したため人工呼吸器管理となり，またその際に経鼻胃管を挿入した．ICU 入室後は補助循環が著効し，心不全治療薬導入後，病状は落ち着いたため第 7 病日（ICU 管理 6 日目）に抜管するも上気道狭窄音が生じ喉頭ファイバーにて披裂部の浮腫に加え両側声帯外転障害を認めたため再挿管となった．第 9 病日に当科医師同席のもと再度抜管を試みるも所見は変わらず翌日に気管切開術を施行し，人工呼吸器管理を離脱した．術後の喉頭ファイバー初見は，声帯は内転運動を認めたが外転運動は認められなかった．披裂部の奇異性運動もなかった．このことから本症例の上気道閉塞は挿管チューブの圧迫と経鼻胃管症候群による声帯運動障害が原因と判断した．その後，声帯可動性は徐々に改善傾向を示し第 55 病日に退院，現在はスピーチカニューレを自己管理しながら外来にて経過観察中である．【考察】人工呼吸器管理下での抜管失敗率は約 14% と高く，原因は多岐にわたる．本症例では声帯外転障害・喉頭浮腫による上気道閉塞と判断し，挿管チューブの影響に加え経鼻胃管症候群の関与を疑った．経鼻胃管は日常診療で頻用されるデバイスだが稀に重篤な合併症として，後輪状披裂筋の障害による経鼻胃管症候群があり，喘鳴，喉頭浮腫，声帯外転障害を 3 徴とする．現在確立された治療法はなく適切な対応をしなければ致死的であり胃管を扱う医師がその存在に留意すべき疾患である．

6. 咽後膿瘍と鑑別を要した石灰沈着性頸長筋腱炎

○羽田華練[1)]・生駒　亮[1)]・松浦省己[1)]・折舘伸彦[2)]

1）国家公務員共済組合連合会横浜南共済病院耳鼻咽喉科
2）横浜市立大学附属病院耳鼻咽喉科・頭頸部外科

【症例】51 歳，女性【主訴】喉の違和感，嚥下時痛【現病歴】当科初診の 1 週間前から頸部を締め付けるような違和感が出現し，当科を紹介され受診した．【現症】開口障害，頸部前後屈制限，咽頭後壁に軽度の発赤腫脹を認めた．造影 CT にて咽頭収縮筋の背側に長径 30mm 大の低吸収域を認めた．また第二頸椎前面に 10mm 大の石灰化像を認めた．【血液検査所見】WBC 9,400/μl，CRP 4.16mg/dl と炎症反応の上昇を認めた．【経過】咽後膿瘍と考え加療目的に入院とし，同日より CTRX を 2g/日で投与を開始した．入院第 2 病日に全身麻酔下に咽後膿瘍切開排膿術を施行したが，明らかな排膿は認めず，膿瘍形成はないと考えられた．術後症状と臨床所見ともに改善を認め，第 5 病日に抗菌薬の投与は中止とした．所見及び経過から石灰沈着性頸長筋腱炎と考え，第 10 病日に退院となった．【考察】石灰沈着性頸長筋腱炎は，嚥下時痛，頸部痛，頸部運動制限などをきたす疾患で，頸長筋腱にハイドロキシアパタイトが沈着，石灰化したことによる二次性炎症が原因とされている．CT や単純 X 線画像での第一，第二頸椎前面の頸長筋付着部付近の石灰化像が特徴的であり，鑑別疾患としては咽後膿瘍，化膿性脊椎炎，髄膜炎などが挙げられる．治療法は NSAIDs の内服や局所の安静などの保存加療が主体である．一般に予後は良好で，通常 1～2 週間程度で自然寛解が得られるとされている．本疾患について考察する．

7. 当科で経験した石灰沈着性頸長筋腱炎の１例

○安藤いづみ・松浦聖平・滝口修平・池谷洋一
小林　斉

昭和大学藤が丘病院

石灰沈着性頸長筋腱炎は1963年にFahlgrenによって初めて報告された比較的稀な疾患である．急激に発症する頸部痛，嚥下痛，頸部の運動制限を主症状とし，耳鼻咽喉科や整形外科，脳神経外科を初めに受診することが多い．本疾患が他科で広く認知されていないこと，また，類似した症状を来たす疾患として，細菌性咽後膿瘍，結核性咽後膿瘍，髄膜炎，化膿性脊椎炎などが挙げられるため，侵襲的な検査を必要とし，診断に至るまで時間を要することが多々ある．本疾患の好発年齢は30～50歳代であり，性差はなく，予後は良好であるが，再発を認めたとの報告もみられる．喉頭内視鏡検査では咽頭後壁の膨隆を認めることが多く，特徴的な画像所見としてはCT検査にて第1，2頸椎体前方軟部組織の石灰化を認める．また，MRI検査では椎体前方の頸長筋に腫脹を認め，T1強調像で等から低信号，T2強調画像で高信号を呈する．治療は基本的にNSAIDsを使用する．NSAIDs内服開始後数日から2週間程度で改善を認めることが多く，ステロイドの有効性に関して定まったものはないとされている．本疾患を予め念頭にいれて診察することができれば，特徴的な画像所見より診断に至ることはできるが，咽頭浮腫や画像所見から頸部膿瘍を疑うこともあるため，治療に難渋することがある．今回，我々は後頸部痛で当院救急外来を受診し，当初，髄膜炎疑いとして画像検査及び腰椎穿刺など施行したが診断に至らず，当科へコンサルトとなった石灰沈着性頸長筋腱炎の１例を経験した．若干の文献的考察を踏まえて報告する．

8. 咽後膿瘍との鑑別を要した川崎病の症例

○城所淑信・楠　威志

順天堂大学医学部附属静岡病院耳鼻咽喉科

【緒言】川崎病は全身性の血管炎症候群であり，日本を含めたアジア諸国の4歳以下の男児に多いと言われている．主訴は発熱，リンパ節腫大などであり，耳鼻咽喉科の臨床にて十分に遭遇しうる疾患である．治療は冠動脈瘤の形成を予防することが重要であり，そのためには早期診断，治療が必須である．今回我々は，発熱，咽頭痛，斜頸にて，当科受診となり咽後膿瘍との鑑別を要した，川崎病の症例を経験したので報告する．

【症例】8歳男児，主訴　発熱，咽頭痛，斜頸．

【現病歴】201X年3/31より左頸部痛が出現し当院小児科受診．頸部の腫脹と圧痛，斜頸などから化膿性リンパ節炎や頸部膿瘍が疑われ，外科的治療の必要性に関し当科紹介となった．造影CTでは咽頭後壁に低吸収域を認め，咽後膿瘍が鑑別に挙がったが，周囲の造影効果が乏しく膿瘍形成には至らないと判断した．しかし，臨床症状は化膿性疾患と類似していたため，入院管理の上，抗生剤投与とした．抗生剤投与行うも症状改善は乏しかったが，入院中に眼球結膜発赤，口唇発赤，皮膚発疹などの症状が出現し始め，川崎病の診断を得た．γグロブリン製剤の投与により，症状は速やかに改善し退院となっている．

【まとめ】川崎病のリンパ節腫大は非化膿性疾患であるが，臨床症状は発熱，頸部痛，頸部腫脹，咽頭痛，斜頸などを伴うことがあり，化膿性疾患の鑑別にしばしば難渋する．本症例でも，造影CTにて咽後膿瘍様の所見があり，緊急手術の必要性に苦慮した．診断に有効であったのはCTで周囲の造影効果が伴わないこと，超音波で同サイズの内部均一なリンパ節が数珠状に散見されたこと，喉頭浮腫などの内視鏡所見が無かったことなどである．慎重に診断することで非化膿性疾患の可能性を小児科へ提示することができ，早期の治療介入へとつながるため，耳鼻咽喉科の臨床において，小児の咽頭痛，頸部リンパ節腫大の症例では川崎病も念頭に置く必要があると考えられた．

9. 咽後膿瘍との鑑別を要した不全型川崎病の１例

○中澤良太・明石　健・岸本誠司

亀田総合病院耳鼻咽喉科・頭頸部外科

【はじめに】川崎病は病初期に咽後膿瘍類似の画像所見を呈し，鑑別が困難であることが以前より報告されている．その多くは，経過中に川崎病に特徴的な臨床症状が出現し，確定診断に至る．今回，われわれは病初期より咽後膿瘍類似の画像所見を呈し，その後も川崎病を示唆する諸症状が出現せずに診断，治療に苦慮した，不全型川崎病を経験したので報告する．【症例】3歳2ヵ月女児．受診4日前より37度の発熱があり，徐々に倦怠感と喘鳴が出現し，当院小児科を受診．40度の発熱と咽頭培養でA群連鎖球菌陽性，また造影CTで咽頭後間隙の低吸収域と気道狭窄を認め，咽後膿瘍の疑いで当科へ紹介となった．同日，気管内挿管と全身麻酔下で経口的に咽頭後間隙の試験開放術を行った．咽頭後壁粘膜を切開し開放するも，浮腫様組織のみで明らかな膿瘍形成や排液は認めなかった．術後は挿管継続のまま，ICU管理としスルバクタム／アンピシリンによる治療を継続したが，発熱と頸部リンパ節腫脹は改善せずに経過した．また術中の咽頭粘膜下の組織生検や培養検査でも細菌感染を示唆する所見がなかったことから，不全型川崎病を考慮し，術後3日目にヒト免疫グロブリン製剤の投与を行った．その結果，速やかに症状は改善し術後6日目に抜管，再燃なく術後15日目に退院となった．川崎病治療開始前に提出したサイトカインプロファイルの結果では，IL-6が高値であり，川崎病として矛盾しない結果であった．【考察】川崎病に伴う咽頭後間隙の低吸収域は，咽後膿瘍との鑑別が重要となるが，主要症状が揃わない不全型川崎病ではより鑑別が困難となる．川崎病では早期の免疫グロブリン製剤の投与が冠動脈病変の発生率を抑制する点で重要であり，咽後膿瘍類似の所見を呈する症例の中に，不全型川崎病が鑑別疾患としてあることを念頭に置く必要がある．また，このような不全型川崎病に対してはサイトカインプロファイルが有用であると考えられた．

10. 扁桃摘出手術におけるORBEYEの使用経験

○寺邑尭信・浜田昌史・大上研二・飯田政弘

東海大学医学部付属病院耳鼻咽喉科

ORBEYEは，オリンパス（株）とソニーイメージングプロダクツ＆ソリューションズ（株）との医療事業に関する合弁会社であるソニー・オリンパスメディカルソリューションズ（株）が技術開発を担当した4K 3Dビデオ技術を搭載する手術用顕微鏡システムである．4K 3Dの高精細デジタル画像を実現したことで，組織や血管の微細な構造を高精細かつ立体的に観察でき，緻密な手術をサポートしている．本機種では55型の大型モニターを見ながら手術が行えるため，接眼レンズを長時間覗く必要がなく，術者の疲労軽減に貢献することが期待できる．また，デジタル化により顕微鏡部の体積を従来機種に比べ約95％減少させたことで，広い手術空間の確保やセットアップ時間の短縮をサポートしている．ORBEYEはすでに顕微鏡を用いることの多い整形外科，脳神経外科，耳鼻咽喉科領域で試用されている．今回我々は，30歳女性，37歳女性の慢性扁桃炎患者に対する口蓋扁桃摘出手術においてORBEYEを使用する機会を得たのでその景観を共有するとともに，利点／欠点を議論したい．当院では通常，経口的に肉眼で直視下に扁桃手術を行っているが，ORBEYE使用の際は術野をモニターに表示し，それ以外の処置は通常どおりに行った．ORBEYEを用いることの利点としては，1．顕微鏡部が小さく扁桃手術において術野に干渉しない，2．高倍率での観察により被膜の剥離やピンポイントでの止血がより効率的に行える，3．術野がモニターに表示されることによる術野の明視化，共有に伴う教育的効果が向上する，などがあげられる．一方欠点として1．アデノイドの手術には適応ができないため内視鏡が別に必要となる，2．肉眼と比較し，微小血管まで明視化におけるためかえって止血をどこまで行うかの判断が困難となる，3．従って手術時間が延長する可能性があることがあげられる．上記の点に関して術中の動画を交えて報告を行う．

11. 当院におけるコブレーション口蓋扁桃摘出術の現況

○小山田匠吾[1)]・岡野光博[2)]・野口佳裕[2)]・中川雅文[2)]

1）国際医療福祉大学病院臨床研修センター
2）国際医療福祉大学病院耳鼻咽喉科

【はじめに】コブレーション口蓋扁桃摘出術は，高周波メスであるコブレーターを用いる扁桃摘出術である．コブレーターはホットメスに分類されるが，より低温で切除と凝固を行うため組織侵襲が少ない．当院では2011年よりコブレーション口蓋扁桃摘出術を導入している．今回我々は，本法の現況を解析したので報告する．【対象と方法】2012年4月から2019年3月までに当院で両側コブレーション扁桃摘出術を施行した200例（成人104例，小児96例）を対象とし，手術適応疾患，手術時間，術中出血量，入院期間，術後出血，その他合併症の発生件数について後ろ向きに観察した．【結果】平均手術時間は，成人では32.0分，小児では33.6分であった．小児では同時に鼓膜換気チューブ留置術を施行している例も多く，口蓋扁桃摘出術とアデノイド焼灼術のみ場合，平均手術時間は28.6分であった．術中出血量は，少量（5ml未満）が193例（96.5%），5ml以上50ml未満が6例（3.0%），100ml以上が1例（0.5%）であった．平均入院期間は，成人では3.4日，小児では3.3日であった．術後出血のうち，術後24時間以内の一次出血は5例（2.5%）に認めた．術後24時間以降の二次出血は28例（14.0%）に認めた．二次出血のうち入院加療したものは4例（2.0%）であり，一次出血，二次出血ともに全身麻酔下での止血術を要するものはなかった．【考察とまとめ】今回解析した術後出血の発生頻度は先行研究と同程度であった．さらに全身麻酔下での止血術を要した例はなく，本法は安全な手術法であると考えられた．またアデノイド焼灼術を含めた手術時間は成人・小児ともに約30分と，コブレーション扁桃摘出術は，低侵襲・短時間手術の実現を可能にすることが示唆された．

12. 口蓋扁桃摘出術の習熟

○久保佑介[1)]・四戸達也[1)]・中村　学[1)]・瀬尾　徹[1)]
肥塚　泉[2)]

1）聖マリアンナ医科大学横浜市西部病院
2）聖マリアンナ医科大学耳鼻咽喉科

【はじめに】外科の一分野である耳鼻咽喉科の手術の習得は，まず扁桃摘出術からはじまるといっても過言ではない．本研究の目的は，扁桃摘出術の習得状況について検討することである．

【対象と方法】対象は大学病院耳鼻咽喉科に入局し，大学病院分院あるいは市中病院に派遣された耳鼻咽喉科経験年数が数年以内の医師8名（男性7名，女性1名）である．いずれも，派遣されるまでは扁桃摘出術は数例程度しか経験のないものである．執刀数と手術所要時間の関係について検討した．

【結果】いずれも当初は1例の手術に90分から120分要していたものが，症例数が20例に達するまでの間，手術時間は急速に減少した．手術時間をy，執刀数をxとすると，両者には次のような関係がみられた．

$y = -6.806\ln(x) + 89.263$

すなわち，手術時間は経験数に従い指数関数的に短縮した．そして40例程度でほぼプラトーに達した．

【考察】手術所要時間がプラトーに達した場合を習熟とするならば，そのためには40例程度の経験が必要と考えられた．

13. フォンタン術後患者における口蓋扁桃摘出術について

○橋本亜矢子[1)]・峯田周幸[2)]

1）静岡県立こども病院
2）浜松医科大学耳鼻咽喉科・頭頸部外科

【はじめに】三尖弁閉鎖をはじめとした単心室血行動態患者に対してフォンタン手術が行われるようになって40年以上の歳月が経過した．フォンタン循環は高い静脈圧と低い心拍出量が特徴である．また，フォンタン術後には抗凝固薬などの内服をしており，術後出血のリスクが高いと考えられる．今回，重症の睡眠時無呼吸症候群に対して術後出血のリスクを十分説明した上でアデノイド切除術の後に口蓋扁桃摘出術を施行し，術後出血を来したものの，全身麻酔下での止血処置で良好な術後経過を得られた症例を経験したので報告する．【症例】6歳男児，在胎週数39周3日，出生体重3472g自然分娩で出生．生後より心雑音あり．4ヵ月multiple VSD4（swiss-cheeze）+ 肺高血圧と診断．5ヵ月肺動脈絞扼術，動脈管結紮術施行．1歳再度肺動脈結紮術．1歳6ヵ月両方向性上大静脈肺動脈短絡術（両方向グレン術）施行．3歳2ヵ月完全大静脈肺動脈吻合術，ダムス・ケイ・スタンセル吻合術（DKS手術）施行．チクロピジン塩酸塩（パナルジン）内服中．反復性中耳炎と入眠中のいびきで近医より当科紹介受診．頭部側面レントゲンでアデノイド増殖症あり，両側滲出性中耳炎で難聴あり．簡易PSGで軽症のOSAあり．いびきに対する手術希望が強く，鼓膜チュービングとアデノイド切除術施行した．術後出血なく，術後経過良好で退院となった．術後よりいびきの悪化の訴えあり，再診．扁桃肥大2〜3度，簡易PSG再検予定，結果で口蓋扁桃摘出術予定とした．【考察】フォンタン循環における術後出血のリスクは高く，術後管理においては慎重な対応が必要である．【まとめ】抗凝固薬内服中，フォンタン循環である患児にアデノイド切除術，口蓋扁桃摘出術を施行した．口蓋扁桃摘出術術後出血を来し，再手術施行し，止血が得られた．再手術後は術後経過良好である．フォンタン術後患者においては慎重な手術適応の検討が必要と考えられた．

14. 当科における口蓋扁桃摘出後出血症例の検討

○松浦聖平・中筋康太・安藤いづみ・池谷洋一
滝口修平・小林　斉

昭和大学医学部耳鼻咽喉科学講座藤が丘病院

口蓋扁桃摘出術は，慢性扁桃炎や扁桃病巣感染症など広い適応があり，多くの医療機関で頻繁に行われている手術のひとつである．耳鼻咽喉科医師にとっては早期に習得すべき手術であるが，合併症も少なくない．特に，術後出血は気道閉塞や大量出血に至ることもあり，注意が必要である．一般に，術後出血の頻度は0〜50%といわれており，出血の定義によりその幅は大きい．全身麻酔を要する出血の頻度は国内の報告では2.6〜5.1%程度と報告されている．今回，我々は2016年1月1日から2019年4月30日までに昭和大学藤が丘病院で行った両側口蓋扁桃摘出術325例のうち，術後出血のため全身麻酔下に止血術を要した8例に対して検討を行った．この8例はすべて入局1年目の耳鼻咽喉科医師が指導医の監督の下で執刀した．患者背景因子として，性別は男性7例女性1例，平均年齢は20.8歳で成人6例小児2例であった．適応疾患は慢性扁桃炎5例，閉塞性睡眠時無呼吸症候群が3例で，喫煙者は2例で高血圧などの合併症を持つ症例や抗凝固薬等を使用していた症例はなかった．出血側は右5例左3例，上極3例下極5例であった．出血は平均で8.5病日に起こり，うち1例は当日の出血であった．止血術を行ってから退院までの入院期間は平均で3.75日であった．当科での出血の頻度は2.5%で成人男性に多い傾向がみられ，諸家の報告と同様である．患者背景因子や出血部位に一定の傾向はみられなかった．当科は，口蓋扁桃摘出術に対して8日間のクリニカルパスを適応しているが，その期間内に出血したのは8例中5例62.5%で入院期間はおおむね妥当と考えられた．出血のリスク因子は様々報告されており，手術手技や器具，術後管理について検討が行われているが，出血を完全に予防するには至っていない．出血時に迅速な対応をするために，リスクに応じた適切な術後管理や指導が必要と考えられた．

15. 扁桃周囲膿瘍に対する排膿手技の選択

○菱村祐介・清水啓成・篠原　宏・中野光花

河北総合病院耳鼻咽喉科

【目的】扁桃周囲膿瘍は，抗菌薬投与のみの保存的治療では改善が得られない場合も多く，穿刺や切開により排膿する．穿刺排膿と切開排膿を比較し治療の有効性を検討した報告は散見されるが，いずれも後向き研究であり，前向き試験の報告は少ない．今回，我々は穿刺排膿と切開排膿後の治療期間や経過を比較し，前向きの検討を行った．

【方法】2017 年 8 月から 2018 年 12 月までに当院を受診し，造影 CT 検査で膿瘍最長径が 17mm 以上の扁桃周囲膿瘍 50 症例を対象とした．受診した順に穿刺→切開→穿刺，と交互に患者を穿刺排膿群と切開排膿群の 2 群に振り分け，点滴治療期間，食事摂取の改善に要した期間，初診時からの疼痛スケール Numrical Rating Scale（以下 NRS）の経時的変化について比較検討した．また，性別，年齢，患側，部位，病脳期間，喫煙の有無，齲歯の有無，糖尿病の有無，習慣性扁桃炎の有無，開口障害の有無，喉頭浮腫の有無，白血球数，CRP 値，膿瘍の最長径，推定膿汁量，検出菌などの患者背景についても比較検討した．

【成績】2 群間の患者背景に差異はなかった．点滴治療期間，食事摂取の改善に要した期間に有意差はなかった．切開排膿群は排膿時の NRS，初診時の NRS に対する排膿時 NRS ともに穿刺排膿群よりも有意に高かった．経過中に再穿刺を要した症例は 4 例，再切開を要した症例は 1 例認めたが，両群間で再処置率に有意差はなかった．また，再処置を要した症例と要しなかった症例との間において，膿瘍の大きさや患者背景に差異はなかった．退院後に膿瘍が再発した例は各群1例ずつであった．

【結論】切開排膿群と穿刺排膿群を比較した時，NRS のみが切開排膿群で有意に高く，排膿処置後の治療効果には差が認められなかった．このことから初回の排膿手段としては，痛みのより少ない穿刺排膿を選択することがすすめられる．

16. 当科における即時膿瘍扁桃摘出術の現状

○樋口雄將・矢部健介

東京都立広尾病院耳鼻咽喉科

扁桃周囲膿瘍の排膿処置として本邦では，耳鼻科ユニットでの穿刺吸引・切開排膿が一般的である．しかしながら，患者の協力が得られない場合，下極型で穿刺しても排膿出来ない場合等，局所麻酔下では排膿困難な症例に出くわすことも稀ではない．当科では，喉頭ファイバーで失神し意識下での排膿が困難だった症例に対して，全身麻酔下に即時膿瘍扁桃摘出術を行った．それ以降 2017 年 1 月から 2018 年 12 月まで 15 例に即時膿瘍扁桃摘出術を行った．それらの症例の膿瘍の位置，術中出血量，術後出血の有無，手術時間等について検討し，文献的考察を加え報告する．

17. 膿瘍扁摘が深頸部膿瘍の排膿にも有効であった扁桃周囲膿瘍の１例

○谷野絵美・余田敬子

東京女子医科大学東医療センター耳鼻咽喉科

【はじめに】扁桃周囲膿瘍は炎症が周囲の間隙に沿って波及すると深頸部膿瘍，縦隔炎を併発する可能性があり，迅速かつ適切な対処が求められる疾患の一つである．今回我々は，入院当日に行った膿瘍扁摘が奏効し，併発していた深頸部膿瘍に対して外切開を追加することなく術後10日目に退院となった扁桃周囲膿瘍の１例について，若干の文献的考察を加えて報告する．

【症例】50歳女性．発熱，咽頭痛，発声困難を主訴に近医耳鼻咽喉科を受診．扁桃周囲膿瘍と診断されセフトリアキソン，クリンダマイシン，デキサメタゾンの点滴を受けたが，症状が改善しないため３日後の時間外に当院救急外来を受診した．診察時，開口障害，右前口蓋弓の高度腫脹，口蓋垂の左方偏位，また前頸部の皮膚の発赤・軽度腫脹がみられた．初診時の検査所見は白血球数19,800（好中球 88.6%），CRP 17.81と高値で，頸部造影CTにて右扁桃周囲から梨状陥凹，右甲状腺後方に及ぶ膿瘍形成を認めたため，当科へ依頼となった．内視鏡検査にて下咽頭右側壁と右披裂部の腫脹を認め，深頸部膿瘍を併発していることから，即日に膿瘍扁摘を実施した．術中右扁桃床から多量の排膿を得られたため，術後は鎮静・挿管下にヘッドダウンの縦転体位で抗菌薬投与を継続，術後３日目には白血球数11,800（好中球数 88.9%），CRP 3.91まで低下し，扁桃床からの排膿も消失したため，抜管し安静を解除した．その後も炎症所見は順調に改善し，術後10日目に退院となった．

【考察】挿管時の支援ツール，止血と切開が同時にできるデバイスなどの進歩により膿瘍扁摘の難易度は下がり，本症例のように扁桃周囲膿瘍から進展した深頸部膿瘍に対しても扁桃床からの排膿が期待できる．術後は開口障害や疼痛の解消も早く，扁桃周囲膿瘍の再発も防げるため，緊急手術が可能な施設において膿瘍扁摘は積極的に取り入れるべき排膿処置と考える．

18. 当科における頸部膿瘍症例の検討

○阪上智史・阪本大樹・清水皆貴・鈴木健介
藤澤琢郎・八木正夫・日高浩史・岩井　大

関西医科大学附属病院耳鼻咽喉科・頭頸部外科

頸部膿瘍は歯性感染，扁桃周囲膿瘍，咽後膿瘍，異物刺入などにより発症し，頸部の間隙に沿って拡大していく．診断には視触診，血液検査，CTなどの画像検査に加え気道評価も重要である．頸部膿瘍の治療は抗菌薬投与および適切なタイミングでの切開排膿や気管切開が肝心であるが，濃厚な治療を施し得たとしても，その甲斐なく亡くなることがある．　2006年４月から2019年４月の間に当科にて治療を行った頸部膿瘍患者74例に関して後方視的に検討を行った．症例は女性が21例で男性が53例であった．年齢は１歳から93歳までで平均は61歳であった．　膿瘍の原因疾患，画像検査所見，採血項目に関して統計学的に検討し若干の文献的考察を加えて報告する．

19. 某地方公共交通機関所属運転手に対する睡眠時無呼吸検診に関する報告

○佐々木淳・古家裕巳・竹野幸夫

広島大学医学部耳鼻咽喉科頭頸部外科

睡眠時無呼吸による交通事故の危険性についてはかねてから報告されてきた．海外では1979年のアメリカ スリーマイル島の原子力発電事故等様々な事故が知られ，対応がとられてきた．本邦においても2003年2月26日のJR山陽新幹線のひかり126号の居眠り運転以来，睡眠時無呼吸による事故の危険性が知られる様になってきた．2014年6月には道路交通法も改正され，自動車の運転に支障を及ぼす免許の拒否ないしは取り消し等の事由となる疾患のうちに，「重度の眠気の症状を呈する睡眠障害」も含まれるようになった．バス協会やトラック協会などからの助成も受けられる様になっているが，SAS検診はなかなか浸透しておらず，実施に関してもなかなか各社の協力が得られない状況が続いている．今回，当県内のある公共交通機関の運転手に対するSAS検診と精査・加療を行う機会を得たので，ここに報告する．

20. 咽頭形態とOSAの関連性についての再検討

○三原丈直・佐藤慎太郎・有馬菜千枝・中山明峰

名古屋市立大学医学部耳鼻咽喉・頭頸部外科

閉塞性睡眠時無呼吸（OSA）において，Wellmanらは解剖学的要因，上気道開大筋群の反応性，呼吸調節系のループゲイン，覚醒閾値といった4つのコンポーネントの活用によりOSAに対するphenotypeの識別を提唱している．これらのなかで我々耳鼻咽喉科にとって最も身近な問題は解剖学的要因であるといえる．この解剖学的要因には肥満をはじめ，口腔咽頭における骨構造物と軟部組織とのバランスなどが挙げられ，咽頭の解剖学的な評価法としては視診における諸分類法にはじまり，レントゲン撮影によるセファログラム，CT，MRI画像その他に加え，昨今では鼻咽腔ファイバーによるDISE（drug-induced sleep endoscopy）も提唱されている．これらのうち最も基本的かつ簡便であるのは視診による咽頭形態の評価法である．今回，2009年1月から2017年9月までに終夜睡眠ポリグラフ検査（PSG）を受けた患者のうち，同意を得た症例について性別，年齢，BMI，Brodsky分類，無呼吸低呼吸指数（AHI）などの関連について検討した．症例は212例（男：女＝168：44，年齢中央値57歳）であった．統計学的検討のうち相関を示すBMIとAHIなどについて，文献的考察を加えて報告する．

21. 下咽頭・喉頭癌患者の治療前後の閉塞性睡眠時無呼吸発症の検討

○佐田直子[1)2)]・井下綾子[1)2)]・松本文彦[1)]・大峡慎一[1)]
肥後隆三郎[1)]・池田勝久[1)]

1）順天堂大学医学部附属順天堂医院耳鼻咽喉・頭頸科
2）順天堂大学医学部附属順天堂医院睡眠・呼吸障害センター

【背景と目的】下咽頭・喉頭癌は，気道の狭小化のために治療前から潜在的に閉塞性睡眠時無呼吸（obstructive sleep apnea; OSA）が合併している可能性がある．さらに放射線治療では咽喉頭粘膜浮腫などを呈し，治療後のOSA発症あるいは増悪のリスクがあると考えられる．今回我々は，下咽頭・喉頭癌で放射線療法を行った症例の治療前後のOSA発症を検討することを目的とした．【方法】下咽頭・喉頭癌患者で，放射線治療を行った患者を対象とした．治療前後で終夜ポリグラフ検査（polysomnography; PSG）を施行し，各睡眠パラメータや咽頭形態を比較した．【結果】治療前後にPSGを施行した下咽頭・喉頭癌患者計6人を解析，年齢中央値65歳（59歳～66歳），治療前無呼吸低呼吸指数（apnea hypopnea index; AHI）平均20.37（中央値11.05）/hr，BMI 22.84 ± 2.71kg/m^2，矢状断正中での喉頭蓋幅7.61 ± 1.61mmであり，治療後AHI平均35.98（中央値25.6）/hr，BMI 20.25 ± 2.73kg/m^2，喉頭蓋幅10.27 ± 1.28mmであった．治療前は3人（50%）がOSAと診断され，治療後5人（83%）がAHI増加が認められた（平均Δ AHI = ＋15.62（中央値＋19.2）/hr）．前後を比較した結果，AHIに有意差はないが増加し（p = 0.31），BMIは有意な低下を認めた（p = 0.041）．喉頭蓋幅は治療後有意に増加していた（p = 0.032）．【結語】下咽頭・喉頭癌患者では潜在的にOSAを呈している可能性と，治療後にBMIが低下したにも関わらずOSA増悪の可能性が示唆された．原因として放射線照射による咽喉頭浮腫や喉頭蓋の肥厚の影響が考えられた．下咽頭・喉頭癌患者では，治療前および治療後OSAの増悪の可能性を念頭に置き，早期精査・治療介入の必要性がある．

22. 当院におけるCPAPアドヒアランスの検討

○小黒亮史・渡邊統星・小島博己

東京慈恵会医科大学耳鼻咽喉科学教室

【目的】閉塞性睡眠時無呼吸症（OSA）患者に対して持続陽圧呼吸（CPAP）療法は有効であるが，長期にわたる装用や通院など負担が多いことからアドヒアランスの確保に難渋することがある．CPAP療法を導入した患者のアドヒアランス関連因子を検討した．【対象】当院で終夜睡眠ポリグラフ（PSG）検査を施行し，2014年1月から2016年12月の3年間にCPAP療法を導入した成人76例【方法】CPAP導入から2年間の治療データを抽出し，最初3ヵ月と直近3ヵ月を検討した．使用率70%以上かつ使用時間4時間以上をアドヒアランス良好群とし，不良群と比較検討した．群間で年齢，BMI，無呼吸低呼吸指数（AHI），導入前の日本版エプワース睡眠尺度（JESS），睡眠時間（診断時アプノモニター計測時間），口蓋扁桃肥大や鼻閉感，アレルギー性鼻炎の有無がアドヒアランスへ及ぼす影響を検討した．【結果】対象76例のうち，17例は転院，5例は半年以内に中断，4例は睡眠呼吸障害改善目的に手術していた．最初3ヵ月と直近3ヵ月の使用率と使用時間に相関を認めた（p ＜ 0.01）．JESSは良好群で低く（p = 0.007），特に10点以下で使用率や使用時間が高かった（p = 0.014，p = 0.002）．睡眠時間≧6時間で使用率や使用時間が高かった（p = 0.035，p = 0.003）．Brodsky分類≦Grade 1ではAHIの改善率（(PSG − CPAP titration)/PSG × 100）が高く（p = 0.013），使用率や使用時間も高かった（p = 0.005，p = 0.029）．【考察】睡眠時間の長い人は眠気が少なく，アドヒアランス良好であると考えられた．睡眠時間が短いためにアドヒアランス不良に含まれる例は多数認め，睡眠時間の延長によりアドヒアランスの向上が予想された．また，口蓋扁桃の小さい人は治療効果が高く，効果実感による使用満足度が高いためアドヒアランス良好であると考えられた．【結語】JESS，導入前の睡眠時間，口蓋扁桃肥大はCPAP療法患者のアドヒアランスに影響を及ぼす．

23. OSA 患者に対する側臥位睡眠支援機器の効果

○鈴木雅明[1)]・大場俊彦[2)]

1）帝京大学ちば総合医療センター耳鼻咽喉科
2）慶友銀座クリニック

【背景と目的】閉塞性睡眠時無呼吸症（OSA）患者の一部は，仰臥位を避けることによって重症度が軽減する．このような体位依存性 OSA 患者の解剖学的特徴について以前より解析を行ってきた（Anesthesiology, 2009）．治療は体位変換療法とされてはいるものの，効果に関するデータは十分とは言えず，明確な治療法として確立されているわけではない．近年，仰臥位時に振動を発生することにより側臥位睡眠を促す機器が開発されている．今回同機器の効果について，口腔内装置（oral appliance: OA）療法と比較することにより検討を行った．

【対象・方法】チョーカー型側臥位睡眠支援機器（NightShift, Advanced Brain Monitoring, CA, U.S.A.）装着群（SPT 群）60 名，OA 群 60 名，それぞれの装置 off/on の状態にて終夜睡眠ポリグラフ検査（PSG）を施行した．AHI50％以上の改善を改善群とし，パラメータの比較検討を行った．帝京大学医学部倫理委員会の承認を得て行った．

【結果】SPT 群において仰臥位睡眠時間の割合は 2 例を除き著明に減少した．体位依存性と REM 睡眠依存性との関連は認められなかった．改善群での比較では浅睡眠の割合は SPT 群で有意に改善した．また覚醒反応を見たところ，OA 群では呼吸性覚醒反応は有意に改善，自発性覚醒反応は有意に悪化していた一方，SPT 群では両者の覚醒反応の有意な改善を認めた．

【結語】側臥位睡眠支援機器は患者を側臥位にさせることができ，体位依存性 OSA の AHI を改善させることができた．OA 療法や CPAP（Suzuki M, Sleep Med, 2007）が自発性覚醒反応を増加させている一方，本治療器は減少させ，治療器による覚醒への影響は少ないと考えられた．本治療器は体位変換療法として重要な手段となり得る．

24. 睡眠時無呼吸に対し日帰り手術施行後咽頭出血により救急受診した 1 症例

○波多野瑛太[1)2)]・大木幹文[1)]・宮下圭一[1)2)]・山下　拓[2)]

1）北里大学メディカルセンター耳鼻咽喉科
2）北里大学医学部耳鼻咽喉科・頭頸部外科

いびき・睡眠時無呼吸症候群の治療において，日帰り手術やショートステイサージャリーが紹介されることがある．しかしながら，術後トラブルにおいても十分な管理が求められる．今回，近医にてレーザー使用による口蓋垂咽頭形成術（LAUP）施行後に咽頭出血が止まらず当科を救急受診し，入院加療を必要とした症例を経験したので報告する．症例は 35 歳の高度肥満の男性，以前よりいびき・無呼吸および高血圧にて近内科医にて CPAP 療法を受けていた．マスコミからの情報をもとに主治医には伝えず，近医にて局所麻酔下に LAUP を施行された．約 1 時間の経過観察の後，術後出血は他医を受診するよう伝え情報提供書を持たせ帰宅となった．帰宅直後より咽頭からの出血が継続したため当科を救急受診した．出血は左後口蓋弓周辺より数ヵ所静脈性に認め，電気メスにて止血操作施行の後，経過観察のため入院とした．その後は出血せず第 5 病日に安全を確認し退院とした．日帰り手術はその適応と十分な危機管理を検討すべきものと思われる．

25. IgG4 関連涙腺・唾液腺炎の病変組織におけるＢ細胞サブセットの解析

○村山公介[1)2)]・亀倉隆太[1)2)]・一宮慎吾[1)]・高野賢一[2)]

1）札幌医科大学医学部フロンティア医学研究所免疫制御医学部門
2）札幌医科大学医学部耳鼻咽喉科

【背景】IgG4 関連疾患（IgG4-RD）は，高 IgG4 血症および罹患臓器における IgG4 陽性形質細胞浸潤による腫大と線維化，異所性リンパ組織の形成を特徴とする慢性炎症性疾患の総称であるが，その病因・病態に関しては未だに不明点が多い．我々は過去に IgG4-RD の１つに分類される IgG4 関連涙腺・唾液腺炎（IgG4-DS）の顎下腺病変部位を解析し，濾胞ヘルパー T 細胞が強力にＢ細胞からの IgG4 抗体の産生を誘導することを報告した（J Immunol 2017）．これまでに IgG4-RD 患者末梢血におけるＢ細胞サブセットに関する報告は散見されるが，病変組織のＢ細胞サブセットに関する報告はみられない．今回我々は IgG4-DS の病変組織のＢ細胞サブセットについて解析を行ったので結果を報告する．【方法】札幌医科大学附属病院耳鼻咽喉科で IgG4-DS の診断目的で生検した顎下腺組織からリンパ球を抽出しフローサイトメトリーで解析を行った．対照として手術で摘出された口蓋扁桃由来のリンパ球を用いた．【結果】IgG4-DS 群では，対照群と比較して有意に naive B cell（$CD3^-CD19^+CD27^-IgD^+$）と germinal center B cell（$CD3^-CD19^+CD20^+CD38^+$）の割合が増加し，memory B cell（$CD3^-CD19^+CD27^+IgD^-$）の割合が減少していた．また IgG4-DS 群で plasmablast（$CD3^-CD19^+CD24^{lo}CD38^{hi}$）が有意に増加していた．plasma cell（$CD3^-CD19^+CD138^+$），$IgG^+$ B cell（$CD3^-CD19^+IgG^+$），$IgG4^+$ B cell（$CD3^-CD19^+IgG4^+$）はいずれも IgG4-DS 群で増加の傾向を認めた．【考察】過去の報告で IgG4-DS 患者末梢血中の plasmablast の増加が報告されているが，今回の解析で病変部位においても増加していることが確認された．また扁桃由来リンパ球と比較して浸潤するＢ細胞サブセットの違いが明らかとなり，IgG4-RD における抗体産生機構の異常を示唆する結果となった．学会ではさらに症例を加えて IgG4-DS の病変組織中のＢ細胞サブセットの割合と各種臨床パラメータとの関係についても検討し報告する予定である．

26. 当院における IgG4 関連疾患患者の検討

○清野由輩[1)]・波多野瑛太[2)]・山下　拓[1)]

1）北里大学医学部耳鼻咽喉科・頭頸部外科
2）北里メディカルセンター耳鼻咽喉科

IgG4 関連疾患は血清 IgG4 高値と IgG4 陽性形質細胞浸潤と線維化を特徴とする，全身諸臓器の腫大や結節性病変を認める疾患である．臨床症状が多彩で，顎下腺腫大では耳鼻咽喉科を受診することも多い本疾患の実態を調査するために北里大学病院で IgG4 関連疾患と診断された症例を検討した．厚生労働省の研究班が提唱した IgG4 関連疾患包括基準 2011 が上梓された 2012 年以降から 2017 年の６年間に，当院で疑診例も含み診断基準に当てはまった 47 例を検討した．男女比は 29 対 18 で，平均年齢は 65 歳，確診例が 15 例，準確診及び疑診例が 32 例であった．何らかの体調不良を自覚しての受診が 35 例，画像での異常などを指摘されての受診が 12 例で，自覚症状としては，顎下部腫脹が最多であった．診断に必要な生検は半数以上の 25 例で施行され，その半数が顎下腺からの生検で，かつ顎下腺生検を行った 75％にあたる 10 名の患者では実際に病理学的に確診，準確診に至った．受診科は耳鼻科受診したのは 26 例，しなかったのは 21 例で，特徴としては耳鼻科受診がある患者は IgG4 関連疾患関係で２科以上受診しており，耳鼻科受診がない場合には単科診療も多かった．初診は耳鼻咽喉科が最多で治療や経過を診る主たる診療科は膠原病内科が最多であった．ステロイド治療は自己免疫性膵炎などの臓器症状がある場合に行われるが，現在までのところ 37 例で治療が行われ，残りの 10 例は経過観察中である．以上から初診医として耳鼻咽喉科医が果たす役割は大きく，また経過中治療などのために他科との連携は必須であると思われた．当日はステロイド治療や IgG4 値の推移についても報告する．

27. スギ花粉症関連花粉・食物アレルギー症候群の検討

○大澤陽子[1)]・加藤幸宣[2)]・藤枝重治[2)]

1）福井赤十字病院耳鼻咽喉科
2）福井大学医学部耳鼻咽喉科・頭頸部外科

花粉抗原感作により食物抗原との交差反応が起こり，IgE 依存性に食物抗原による口腔症状を誘発する疾患群を花粉－食物アレルギー症候群（Pollen-Food Allergy Syndrome: PFAS）と言い，口腔アレルギー症候群（Oral allergy syndrome: OAS）の代表的疾患の１つである．福井県のスギ花粉感作率は約７割であり，有病率は約３割である（Sakashita M. Int Arch Allergy Immunol. 2010）．本邦のスギ花粉有病率は約３割である（鼻アレルギー診療ガイドライン 2016）．海外では，カバノキ科の樹木花粉やイネ科・キク科の雑草花粉と各種食物の関連が報告されており，これらの花粉症患者の 60-90％に口腔症状が認められるとされている．昨年度までに報告してきたように，約 6800 名のアンケート調査による福井県の OAS 有症率は約１割である．また昨年度報告した様に，オオアワガエリ花粉由来 Phl p12（Profilin 関連）PFAS の口腔症状の有症率は８割であった．この結果は，県民の７割が特異的 IgE 陽性であるスギ花粉由来の PFAS が，カバノキ科の樹木花粉やイネ科・キク科の雑草花粉由来の PFAS と比較して少ないことが推測される．しかし，本邦ではトマトとスギ花粉との交差反応の報告がある（Kondo Y. Clin Exp Allergy 2002）．今回，シラカンバ花粉（Bet v1）特異的 IgE およびスギ花粉（Cry j1）特異的 IgE 陽性者を各々重複陽性者・単独陽性者にグループ分けを実施し，トマトを含む各種食物が誘発する口腔症状の関連を検討することにした．コントロール群 151 名と口腔症状あり群 249 名に対して採血を行い，血清中の Bet v1 と Cry j1 特異的 IgE を測定した．また，口腔症状を誘発する食物との関連を検討した．結果，Bet v1 特異的 IgE 単独陽性者は口腔症状がある患者に多く，Cry j1 特異的 IgE 単独陽性者は有意に口腔症状がない患者に多く認められた．このことから，Cry j1 特異的 IgE 単独陽性者に PFAS は起こりにくいことが示唆された．

28. モデルマウスを用いた花粉－食物アレルギー症候群の基礎研究

○加藤幸宣[1)]・大澤陽子[2)]・藤枝重治[1)]

1）福井大学医学部耳鼻咽喉科・頭頸部外科
2）福井赤十字病院耳鼻咽喉科

口腔アレルギー症候群（oral allergy syndrome：OAS）は，食物抗原によって口腔粘膜症状を発現する IgE 依存性即時型アレルギーであり，原因食物摂取後，数分以内に口腔を中心とした掻痒感，しびれ，粘膜浮腫が出現する．重症例では喘鳴，嘔吐，皮疹などの全身症状やアナフィラキシーが起こることもある．この反応は花粉抗原感作陽性者やラテックス経皮感作陽性者においてアレルゲンが交差反応することにより惹起される．感作抗原が花粉のケースは，特に花粉－食物アレルギー（Pollen Fruits Allergy Syndrome：PFAS）と呼ばれる．原因花粉として，シラカンバ花粉，ブタクサ花粉，ヨモギ花粉などが知られており，原因食物としてはリンゴ，桃，パイナップル，メロン，キウイなどがある．特にシラカンバ花粉症患者の中で，リンゴを食べると OAS を発症する人がいることはよく知られている．シラカンバ花粉には主要抗原として PR-10 という一群に属する Bet v1 を含んでいる．一方でリンゴには同じく PR-10 に属する Mal d1 という物質を含んでいる．PR-10 に属する蛋白は相同性が高いとされており，シラカンバ花粉の Bet v1 に反応する IgE が果実由来の PR-10 蛋白に反応し，OAS を発症する．OAS に関する基礎研究は，他のアレルギー疾患に比べて報告が乏しい．アトピー性皮膚炎やアレルギー性鼻炎，気管支喘息，食物アレルギーといった種々のアレルギー疾患ではモデルマウスが存在し，マウスによる様々な報告がなされている．一方，OAS に関するモデルマウスは存在しない．OAS の発症を防ぐには原因食物摂取の回避が唯一の方法というのが現状である．OAS モデルマウスが作製されれば，今後更なる病態解明に役立つことが期待される．今回，シラカンバ花粉で全身感作させたマウスを用いた，花粉－食物アレルギー症候群に関する基礎研究を報告する．

29. 春期花粉症におけるのど症状の出現

○雑賀太郎・兵　行義・浜本真一・三宅宏徳
原　浩貴

川崎医科大学附属病院耳鼻咽喉科学教室

【はじめに】スギ・ヒノキ花粉症をはじめとした春季花粉症は短期間に激烈な量の花粉が飛散することにより鼻・眼症状以外を呈する場合がある．その随伴症状には皮膚症状や咽喉頭症状などが挙げられるが，特に「咳嗽」・「のどのかゆみ」は飛散期に出現する割合が高い．しかし，「咳嗽」の報告はあるが，「のどのかゆみ」に関してはあまり詳細な検討はなされていない．そこで2017年と2018年の花粉飛散期に受診した未治療患者を対象に「咳嗽」と「のどのかゆみ」に対して検討を行ったので文献的考察も加え報告する．【対象・方法】2017年，2018年スギ花粉飛散開始日～4月30日までに当院並びに参加協力施設を受診した未治療の臨床的にスギ・ヒノキ花粉症である患者を対象とした．問診票は日本アレルギー性結膜疾患QOL調査表（JACQLQ），Epworth Sleepiness Scale（ESS），ピッツバーグ睡眠質問票で構成した．また随伴症状として皮膚，のど症状（「咳嗽」，「のどのかゆみ」）も5段階評価で構成した．【結果・考察】2017年2557.3個/cm^2，2018年3693.1個/cm^2であり，2017年は平年程度，2018年は平年よりもやや多い飛散量であった．対象症例は447例（2017年205例，2018年242例で）あった．咳嗽は46.6%（2017年43.4%，2018年49.2%）であった．またのどのかゆみは39.2%であり，2018年（43.8%）であり，2017年よりも有意に出現率は高値であった．咳嗽は性差を認めなかったが，のどのかゆみは有意に女性に出現した．また咳嗽，のどのかゆみ症状を認めるほうが，鼻・眼症状は悪化した．春季花粉症において，鼻・眼症状を訴える以外に「のどのかゆみ」を飛散の症状として来院する場合を散見する．QOL改善のためにも鼻・眼症状以外にのど症状のコントロールも必要であると考えた．

30. 喉頭浮腫を契機にに発見された遺伝性血管性浮腫（HAE）の一例

○宮本雄介[1)]・宮城司道[2)]・安松隆治[1)]・中川尚志[1)]

1）九州大学病院耳鼻咽喉科頭頸部外科
2）福岡徳洲会病院じびいんこう科

症例は32歳の女性．呼吸苦を主訴に近医を受診したところ咽喉頭腫脹を指摘され，紹介受診．初診時より咽喉頭の腫脹及び呼吸苦を自覚していたために即日緊急入院となった．多彩なアレルギーがあるとのことで口腔アレルギー症候群（OAS）や薬剤性の血管性浮腫を鑑別にあげてアナフィラキシーに準じて対応したものの呼吸苦はむしろ増悪し，酸素飽和度も低下したために緊急で気管切開を施行した．経時的に症状は軽快していったもの原因が不明なために精査を行った．まず，さまざまなアレルギー疾患を念頭に置きRIST/RAST検査を行うも，OASは否定的だった．血管性浮腫を惹起する薬剤の内服歴もなかった．病歴をたどると15歳頃から生理周期に増悪する腹痛を訴えており，非典型的な潰瘍性大腸炎や確証が持てない子宮内膜症の診断を受けていた．今回のエピソードも踏まえてHAEの経過に合致すると判断して専門病院に精査を依頼した結果，HAE3型の診断となった．その後，度々発作は出現したものの気管切開などを行うことなく対応可能であった．

HAEは様々な部位に腫脹が出現する比較的な稀な疾患で上気道が腫脹した場合は致死的となる．またC1-INH活性やC1-INHタンパク量を計測し3タイプに病型を分けている．発作時の治療としてC1-インヒビター補充療法があり上気道狭窄時には補充療法を行うことで気管切開を回避できることもある．HAEは決して浸透している疾患概念ではないが上気道狭窄により致死的になりうる疾患であり診断がつけば有効な治療が提示することができる．耳鼻科専門医は知っておくべき疾患概念と思われ，文献的考察を含めて報告する．

31. トラネキサム酸予防的投与による長期管理が有効であった遺伝性血管浮腫症例

朝子幹也[1)3)]・岩井　大[2)]

1）関西医科大学総合医療センター耳鼻咽喉科・頭頸部外科
2）関西医科大学附属病院耳鼻咽喉科・頭頸部外科
3）関西医科大学附属病院アレルギーセンター

血管性浮腫は，19 世紀後半にドイツ人医師クインケが報告したクインケ浮腫として広く知られており，その中で遺伝性が明らかなものを区別し，遺伝性血管性浮腫（Hereditary angioedema; 以下 HAE）として，1888 年に初めて報告された．海外では 5 万人に 1 人の有病率とされているが，日本での有病率は明確にされていない．HAE の原因は，補体第 1 成分阻害因子（C1 インヒビター）の遺伝子異常による C1 インヒビター蛋白の減少・機能異常とされている．眼瞼や口唇に突発的に浮腫が生じ，数日内の経過で自然消退する疾患であるが，どの部位に生じる可能性もあり，特に喉頭浮腫として生じた場合気道緊急を要する場合もある．稀な疾患と言われる一方で，最初の発作から診断まで 10 年以上かかっているという報告もあり，症状が激しい場合，腹痛や窒息に陥ることもあるため，発作の管理が重要とされている．治療としては C1 インヒビター補充療法が挙げられるが，比較的導入が容易であるトラネキサム酸投与で長期管理を行なっている症例を経験したので報告する．

32. 皮疹を欠き，口腔・咽喉頭の粘膜病変を主訴とした Stevens-Johnson 症候群の 1 例

○菊岡祐介[1)]・鈴木　学[1)]・河田　了[2)]

1）市立ひらかた病院
2）大阪医科大学耳鼻咽喉科・頭頸部外科

【緒言】Stevens-Johnson 症候群（以下 SJS）は，皮膚・粘膜・眼症候群とも呼ばれ，発熱とともに全身の皮膚および口腔，眼結膜，外陰部粘膜に紅斑，水疱やびらんなどの病変を呈する全身疾患である．その原因としては主に薬剤性，ウイルス，マイコプラズマ感染などが考えられおり，眼や口唇などの粘膜症状が強い場合にはしばしば後遺症を残し，また臓器障害を合併することで時に死に至ることもある重篤な疾患である．今回われわれは口腔・咽喉頭粘膜症状のみを呈し，典型的な皮疹を伴わなかった SJS の 1 例を経験したため，若干の文献的考察を加え報告する．

【症例】50 歳男性．当院初診 1 週間前に高熱，咳嗽を認め近医耳鼻科受診し，フェキソフェナジン（アレグラ），レボフロキサシン（クラビット），カルボシステイン（ムコダイン），デキストロメトルファン（メジコン），テプレノンカプセルを処方された．内服開始 3 日後より眼瞼結膜の充血および，口内炎や咽頭痛を認め，徐々に増悪し経口摂取困難となり当院歯科口腔外科を受診した．精査加療目的に当科紹介となった．口唇，口腔，咽喉頭および鼻内にびらんを認めた．SJS の診断で当院皮膚科にてステロイド全身投与施行し，治癒を得た．

【まとめ】今回，口腔・咽喉頭所見を初発症状とした SJS 症例を経験した．本症例のように皮疹を欠く粘膜病変のみの症例もあり，咽喉頭病変の鑑別疾患の一つとして SJS を念頭におく必要がある．

33. 中咽頭側壁癌が疑われた咽頭梅毒

○池田千枝莉[1)]・近藤貴仁[2)]・武田淳雄[2)]・黄川田乃威[2)]
相原勇介[2)]・千葉裕人[2)]・小川恭生[2)]・塚原清彰[3)]

1）東京医科大学八王子医療センター卒後臨床研修センター
2）東京医科大学八王子医療センター耳鼻咽喉科・頭頸部外科
3）東京医科大学耳鼻咽喉科・頭頸部外科学分野

本邦では，近年，梅毒の患者数が増加傾向にある．厚生労働省によると，2018 年には約 7,000 件の梅毒患者の報告があった．今回，中咽頭側壁癌が疑われた咽頭梅毒を経験したので，文献的考察を加えて報告する．症例は 52 歳男性．既往に糖尿病，糖尿病網膜症，狭心症，高血圧，高脂血症がある．1 ヵ月前からの咽頭痛を主訴に当科紹介受診となった．診察所見では右軟口蓋の腫脹と右口蓋扁桃の粘膜不整を認めた．CT・MRI では中咽頭右側壁の肥厚と右頸部リンパ節腫大を認めた．中咽頭右側壁癌を疑い，右口蓋扁桃の粘膜不整から生検を行った．間質に著明な炎症細胞浸潤を認めた．さらに右軟口蓋粘膜下より再生検を行った．類上皮細胞肉芽種が混じった高度の慢性炎症所見を認めた．2 度の生検では悪性所見を認めなかった．採血検査で梅毒血清反応（TPLA 定量；191T.U.，RPR 定量；32R.U.）が上昇しており，生検標本で Treponema pallidum に対する免疫染色を行ったところ，Treponema が陽性であり，第Ⅱから Ⅲ 期の咽頭梅毒と診断された．中咽頭と頸部リンパ節以外に梅毒の病変は認めなかった．HIV，結核，B 型肝炎などは陰性であった．アモキシシリン 1,500mg/ 日を計 8 週間内服とした．中咽頭癌の合併の可能性も完全に否定できなかったが，抗生剤による治療後に CT を再検したところ，CT で中咽頭右側壁の肥厚と右頸部リンパ節腫大は消失していた．治療後 7 ヵ月を経過し，病変の再燃はなく，TPLA 定量；77T.U.，RPR 定量；0R.U. で，終診となった．

34. 当科で経験した第二期咽頭梅毒の 1 例

○岩井玄樹[1)2)]・馬場洋徳[2)]・高橋奈央[2)3)]・堀井　新[2)]

1）新潟医療生活協同組合木戸病院
2）新潟大学医歯学総合病院耳鼻咽喉科・頭頸部外科
3）長岡赤十字社長岡赤十字病院

梅毒は梅毒トレポネーマによって引き起こされる性感染症の一つで 2013 年以降届け出数が急増している．感染初期（第一期）では疼痛のない硬性下疳や初期硬結を出現するが自覚症状に乏しく放置されることが多い．感染後 9 週間程度（第二期）に至ると全身性リンパ節腫大や薔薇疹，紅斑性結節等の症状に加え，疼痛を伴う特徴的な口腔粘膜疹が認められる．今回われわれは難治性の咽頭痛から第二期咽頭梅毒と診断に至った一例を経験したので報告する．症例は 53 歳男性．1 ヵ月前からの咽頭痛を主訴に近医耳鼻科を受診した．口腔内の白色粘膜疹を認め CAM および抗真菌薬による保存的治療をそれぞれ 7 日間行うも改善なく当科紹介となった．初診時に両側扁桃から前口蓋弓にかけて偽膜の付着を認め，生検を施行したが悪性所見は認めなかった．CT でも扁桃周囲に腫瘍や浸潤を疑う所見を認めなかったため，STI を疑い採血検査を追加したところ抗 TP 抗体陽性，RPR 値 300 倍と高値の結果であった．HIV 抗体は陰性であった．第二期咽頭梅毒と診断し，AMPC を 1 週間内服したところ局所所見は改善し疼痛の訴えも消失した．内服開始後 47 日目で RPR 値は 67 倍と低下傾向であり AMPC 内服を中止した．今後は外来にて定期的に RPR 値を観察し，上昇ある場合は再燃例として速やかに内服再開とする方針である．梅毒では軟口蓋の後縁に沿って弧状に粘膜斑が拡大癒合する所見（butterfly appearance）が特徴的である．本症例でも受診時に同所見を認めていたが，リンパ節腫大や紅斑性結節等の皮膚所見は指摘しなかった．口腔内所見は病期の進行とともに消失するため，特徴的な像から本症を疑い診断するために当科の負う役割は大きい．口腔咽頭症状のみを主訴に耳鼻咽喉科を受診する患者は今後も増加すると予想され，性感染症による口腔咽頭所見，治療への理解がますます重要になると考える．

35. 当科を受診したAIDS/HIV感染症患者の臨床像

○樋口良太・中島寅彦

九州医療センター耳鼻咽喉科・頭頸部外科

【背景】HIV（Human Immunodeficiency Virus）とは，ヒトの免疫担当細胞のCD4陽性リンパ球に感染し，これを破壊するウイルスである．HIV感染症は，血中のHIV RNA量が増加し，HIVに感染したリンパ球が減少しながら進行する慢性感染症であり，免疫不全状態となりAIDS（Acquired immune deficiency syndrome）を引き起こす．

【目的】当院は，九州ブロックにおけるAIDS診療ブロック拠点病院としてAIDS/HIV総合治療センターを設置しており，AIDS/HIV感染症およびその関連疾患に対し診療を行っている．HIV感染に関連する耳鼻咽喉科領域の症状は多岐に渡り，当科にコンサルテーションがある場合も多い．

【結果】今回，2010年8月～2019年4月で当科に紹介のあったHIV感染症の患者80例に対し解析を行った．80例のうち，主訴の内訳は副鼻腔炎が18例（22.5%），咽頭炎・扁桃炎が12例（15.0%），外耳道炎が9例（11.3%），咽喉頭違和感が8例（10%），鼻炎が7例（8.8%），頸部リンパ節腫脹が7例（8.8%），難聴が4例（5%），めまいが3例（3.8%），鼻出血が3例（3.8%），その他（咳嗽，鼓膜穿孔，甲状腺腫瘤，嗄声，誤嚥など）が9例（11.3%）であった．また，80例のうち，耳鼻咽喉科領域の疾患がHIV感染の診断の契機となった症例は12例（15.0%）であった．12例の内訳は，咽頭炎・扁桃炎が5例（41.7%），頸部リンパ節腫脹が3例（25%），口腔カンジダが2例（16.7%），鼻出血が1例（8.3%），副鼻腔炎が1例（8.3%）であった．

【考察】HIV感染症の中には，難治性の咽頭炎，扁桃炎，口内炎や伝染性単核球症と診断されているケースも多い．

今回，当科を受診したAIDS/HIV感染症患者の解析結果と，HIV感染の診断の契機となった症状として扁桃炎を認めた症例と口腔カンジダを認めた症例を中心に若干の文献的考察とともに報告する．

36. 非結核性抗酸菌症による頸部リンパ節炎の2例

○大島秀介[1)2)]・馬場洋徳[2)]・岩井玄樹[2)]・高橋奈央[2)]
土屋昭夫[1)]・堀井　新[2)]

1）新潟県立中央病院耳鼻咽喉科
2）新潟大学医学部耳鼻咽喉科・頭頸部外科学教室

非結核性抗酸菌による頸部リンパ節炎はまれな疾患で，外科治療の必要性を含め明確な治療指針は存在しない．症例1は25歳男性，主訴は後頸部の腫脹と疼痛．化膿性リンパ節炎と診断しガレノキサシンによる抗菌薬治療を行うも抵抗性であった．初診22日後，膿瘍を形成し結核性リンパ節炎を疑い，同部位より穿刺した内容液の抗酸菌培養から*Mycobacterium abscessus*が検出された．抗結核薬抵抗性の非結核性抗酸菌による頸部膿瘍と診断し，FRPM，AZM，STFXによる化学療法を開始した．同時期に膿瘍は自壊し，2ヵ月間頸部処置を行った．上記3剤の内服を6ヵ月継続し，以後再発していない．症例2は59歳女性，主訴は右顎下部腫脹．骨髄異形成症候群の既往があるも寛解状態にあった．化膿性リンパ節炎としてセフジトレンピボキシルやガレノキサシンを投与したが抵抗性であった．同リンパ節を穿刺した膿瘍内容液の抗酸菌培養を行ったところ，*Mycobacterium avium*が検出された．抗結核薬感受性の非結核性抗酸菌による頸部リンパ節炎と診断し，RFP，EB，CAMによる化学療法を開始した．初診37日後に自壊，排膿しリンパ節は縮小した．しかし治療開始6ヵ月の時点でもリンパ節が残存したため，摘出術を施行．以後再発していない．非結核性抗酸菌症による頸部リンパ節炎が免疫力正常の患者に発生することはまれで，明確な治療指針は存在しない．特に，*Mycobacterium abscessus*は抗結核薬に耐性であり，本症例ではFRPM，AZM，STFXによる化学療法および排膿ドレナージによる局所処置が奏功した．*Mycobacterium avium*は抗結核薬とCAMに感受性があり，化学療法が中心となる．しかし本症例では治療開始6ヵ月の時点でもリンパ節が残存し，摘出術により根治した．両症例とも肺病変は伴わず化学療法のレジメンに関して内科と相談したが，根治には局所治療が必要であり当科の果たす役割が大きかった．

口 咽 科　2019；**32**(3)：211(A)（総会号）

37. 当科における伝染性単核球症の臨床的検討

○鳥居直子・松井和夫

聖隷横浜病院

伝染性単核球症（infectious mononucleosis，IM）は主としてEpstein-Barr virus（EBV）の初感染により，発熱・咽頭痛・頸部リンパ節腫脹などを起こす全身感染症である．当科にて経験したIM症例について臨床的に検討した．2014年5月1日から2019年4月30日までの5年間に当科にて入院加療を行なった症例のうち，IMの診断あるいは疑いとして治療を行なった14症例を対象とした．男性6例女性8例，年齢は11歳から35歳におよび，平均21.6歳であった．臨床症状では，発熱は14/14例（100%），咽頭痛は14/14例（100%），頸部リンパ節腫脹は9/14例（64.3%）に認められた．血液検査にて，AST・ALT・LDHの上昇を認めた症例は14/14例（100%），リンパ球と単球の合計が50%以上認めた症例は9/14例（64.3%），異型リンパ球が10%以上認めた症例は9/14例（64.3%），EBV VCA IgM抗体陽性例は9/10例（90%）であった．腹部エコー検査は8例に実施し，肝腫大は3/8例（37.5%），脾腫は6/8例（75%）に見られた．前医にて抗生剤が投与されていた症例は12/14例，そのうちペニシリン系またはセフェム系抗生剤が投与されていた症例は8/12例あり，皮疹の出現が4例にみられたが，治療により軽快治癒した．

口 咽 科　2019；**32**(3)：211(B)（総会号）

38. 当院における顔面瘻孔を生じた歯性感染症例の検討

○松本祐磨・横井秀格・池田哲也・齋藤康一郎

杏林大学医学部耳鼻咽喉科学教室

【はじめに】外歯瘻は歯原性の慢性化膿性炎症により顔面皮膚に形成された排膿路である．症状を自覚する頃には急性炎症は消退していることが多く，皮膚疾患や腫瘍として治療されることもある．その為，病変部により耳鼻咽喉科，皮膚科や形成外科といった様々な科に受診し，再発を繰り返し診断に苦慮する症例も少なくない．我々は2008年1月から2018年12月の期間に，当院に受診した歯性感染症による顔面瘻孔を生じた症例をについて検討し，文献的考察を含めて報告する．

【症例】検討した期間内に当院にて顔面瘻孔として診断された症例は27例であった．そのうち耳鼻咽喉科が関与した症例は6例であった．6例の内訳は男性2例女性4例，56～89歳，平均75.3歳であり，原因としては根尖性歯周炎が5例，骨代謝抑制薬関連の顎骨壊死（ARONJ）が1例であった．病変部位は，頤部及び下顎部が2例，頬部及び鼻翼が1例であった．診断にはXPやCTが有用と言われているが，これらにても診断に至らないことがあり，MRIやFNAなどを追加して，腫瘍との鑑別を行った．一方で歯科治療後に改善することから外歯瘻の診断にいたるものもあった．顔面瘻孔は保存的治療単独では根治に至らないことが多く，再燃することも少なくない．抜歯や腐骨除去といった歯科治療に加え，瘻孔切除などの外科的治療が要する症例も認めた．

【考察とまとめ】顔面や頸部に腫脹を認めた場合には，歯性感染症による瘻孔を鑑別診断として念頭におく必要がある．さらに診断・治療に際しては歯科医師と連携することが重要であると考えられた．

39. シスプラチンによる舌粘膜の味覚受容体発現低下とグルタミン酸 Na の食事への添加の効果

○庄野仁志[1)]・堤　理恵[2)]・合田正和[3)]・阪上　浩[2)]
武田憲昭[4)]

1）徳島赤十字病院耳鼻咽喉科
2）徳島大学代謝栄養学分野
3）屋島総合病院耳鼻咽喉科
4）徳島大学耳鼻咽喉科頭頸部外科

【背景】我々は，局所進行頭頸部癌に対する放射線治療に併用する CDDP または CDBCA と 5FU の化学療法が，患者の舌粘膜におけるうま味および甘味受容体の共通サブユニットである T1R3 遺伝子発現を低下させることを報告し，放射線化学療法中の味覚障害の原因である可能性を示唆した．近年，放射線治療に CDDP 単独の併用が推奨されているため，本研究では CDDP 単独投与が舌粘膜の T1R3 遺伝子発現に与える影響を検討した．さらに，うま味受容体のリガンドであるグルタミン酸 Na（MSG）を食事に添加することにより，T1R3 遺伝子発現の低下を抑制できるかについても検討した．【対象と方法】本研究は徳島大学病院臨床試験倫理委員会の承認のもと行った．2015 年 7 月から 2019 年 3 月に徳島大学に入院し放射線治療に CDDP 単独投与を併用した進行頭頸部癌患者 29 名（平均年齢 67.1 ± 9.1 歳）．舌の擦過サンプルから T1R3 遺伝子発現を real time PCR で測定し，CDDP100mg/m^2 投与が遺伝子発現に与える影響を検討した．CDDP 投与の 1 クール目に MSG を 2.7g/ 日で 1 週間食事に添加した MSG 介入群と，食事に MSG を介入しなかった非介入群の T1R3 遺伝子発現を比較した．【結果】CDDP 投与により舌粘膜の T1R3 遺伝子発現が有意に低下し，T1R3 の転写因子である Skn-1 遺伝子発現も有意に低下した．T1R1，T1R2 遺伝子発現は変化がなかった．CDDP が投与された患者の食事に MSG を添加することで舌粘膜の T1R3 遺伝子発現の低下が抑制された．【考察】CDDP の化学療法が舌粘膜の T1R3 遺伝子発現を低下させ，味覚障害を引き起こすと考えられた．T1R3 はうま味受容体のサブユニットであり，食事にうま味受容体のリガンドである MSG を添加すると，CDDP による舌粘膜の T1R3 遺伝子発現の低下が抑制された．MSG の添加により化学療法による味覚障害が予防でき，経口摂取量が維持され栄養状態の悪化を抑制できる可能性が期待される．

Tsutsumi R, et al.: Laryngoscope 126: E103-109, 2016.

40. 健常人における舌の感覚機能の年齢変動

○任　智美・西井智子・梅本匡則・前田英美
阪上雅史

兵庫医科大学耳鼻咽喉科・頭頸部外科

【はじめに】味覚機能検査として電気味覚検査と濾紙ディスク法は全国で広く使用され，年齢変動の報告も多く存在はするが低下する年齢や低下しやすい味質など見解は一様ではない．また舌の一般体性感覚においては検査法も基準値も確立されておらず，年齢変動の報告もほとんどない．今回，舌前の味覚，及び一般体性感覚を測定し，年齢変動について検討したので報告する．

【対象・方法】2010 年から 2018 年までに当科で中耳手術を行って検査値が確認できた 830 人（男性 364 人，女性 466 人，5-88 歳（平均 46 歳））の術前健側の測定値を使用した．味覚機能評価には電気味覚検査と濾紙ディスク法を施行し，また一般体性感覚の評価には二点識別閾検査と電気痛覚検査を施行した．レトロスペクティブにカルテを調べ，測定した閾値が確認できたのが電気味覚検査 830 人，濾紙ディスク法 452 人，二点識別閾検査 167 人，電気刺激検査 109 人であった．

【結果】味覚閾値は加齢に伴って直線的に上昇するものではなく，ある年齢層まで上昇がみられなかったが，一般体性感覚は小児期より加齢に伴って直線的に上昇する傾向がみられた．男女差はみられなかった．味質による閾値差では，全年齢にわたって苦味の閾値がよい傾向がみられた．61 歳以上では塩味と酸味が閾値上昇し，甘味と苦味は保たれる傾向にあった．

【考察】他の感覚同様に舌の一般体性感覚においても加齢性変化がみられ，閾値は直線的に上昇した．味覚は従来の報告と同様に加齢性変化は直線的な上昇ではなく，30 歳以上と 50 歳以上に上昇がみられた．過去の報告でも甘味の閾値は加齢性影響が少ないとされており，今回の結果では合致する反面，苦味に関しては動物実験を含め，苦味が上昇するという報告が多い中，今回の結果ではその傾向はみられず，保たれる傾向にあった．

41. 味覚定量検査（ろ紙ディスク法）の簡易化の試み

○大木洋佑[1)]・田中真琴[1)]・根本純江[2)]・野村泰之[1)]
鳴原俊太郎[1)]・大島猛史[1)]

1）日本大学医学部耳鼻咽喉・頭頸部外科学分野
2）東京医科歯科大学大学院歯学総合研究科心療・緩和医療学分野

現在，保険収載されている味覚定量検査は，電気味覚検査とろ紙ディスク法の２つである．電気味覚検査は，味覚伝導路障害の検査として定量性（21 段階）に優れるが，特殊な味（金属味）であり，基本味質を反映していない．一方，ろ紙ディスク法による味覚検査は，市販のキット（テーストディスクR）を使用して，甘味・塩味・酸味・苦味の４味質を検査することが可能である．しかしながら，左右の鼓索神経領域，舌咽神経領域，大錐体神経領域の６ヵ所を５段階で検査するには，かなりの時間と労力を要するため，限られた施設でしか行われていないのが現状である．今回われわれは，テーストディスクＲを利用した以下の２つの検査法を試行した．(1) 滴下法舌前方中央にテーストディスクＲの味溶液を１滴直接滴下し，口を閉じて味わってもらい，その味質を回答させる方法．(2) 綿棒法鼻用の綿棒先端にテーストディスクＲの味溶液を２滴たらし，それを口腔内に挿入し，しゃぶってもらい，その味質を回答させる方法．それぞれの検査と同時に行った，従来のろ紙ディスク法による味覚定量検査の結果との相関を調べ，これらが，より簡便なスクリーニング検査となりうるかを検討する．

42. 解離性味覚障害の２例

○勢井洋史・羽藤直人

愛媛大学耳鼻咽喉科・頭頸部外科

症例１は 40 歳男性．小児期に川崎病を発症，以後当院小児科に定期通院中であった．２年前より辛みのみが分かりにくいとのことで平成Ｘ年７月下旬に前医を受診．症状の改善がないため同年８月初旬当科を紹介受診となった．血液検査で亜鉛や銅などの微量元素は正常範囲内で副鼻腔 CT も正常であったが，濾紙ディスク法による味覚検査で塩味のみに味覚感度低下を認め，口腔乾燥も認めた．解離性味覚障害の診断で口腔ケア，食事指導を行った．さらにマウスウォッシュによる洗口を行った結果，２ヵ月後に味覚障害の改善がみられ自覚症状も消失した．

症例２は 61 歳女性．平成 X-1 年２月扁桃炎に罹患．その後，甘味のみが分かりにくいとのことで亜鉛製剤を処方されるも症状改善せず同年３月前医紹介受診．血液検査で亜鉛や銅などの微量元素は正常範囲内であり，漢方薬を処方されるも症状改善ないため同年 11 月初旬当科紹介受診となった．副鼻腔 CT は正常であったが，濾紙ディスク法による味覚検査ではショ糖のみに味覚感度低下を認めた．解離性味覚障害の診断で，治療抵抗性の経過であったことや心因的要因が否定できないことからエチゾラムを投与したところ，１ヵ月後には味覚障害の改善がみられ自覚症状も消失した．

解離性味覚障害は量的味覚異常に分類されるが情報伝達機構などの病態に不明な点が多く，いまだ治療法も確立されていない．今回当科で経験した２例について若干の文献的考察を加え報告する．

43. 急性水銀中毒による味覚障害例

○山本小百合・清水猛史

滋賀医科大学耳鼻咽喉科

これまで，急性水銀中毒患者の味覚閾値を検討した報告はほとんどない．われわれは，水銀を含む加熱タバコ製品（Heated Tobacco Products：HTPs）を吸入した後，味覚障害を生じた例を経験したため報告する．症例は36歳男性．知人から傷害目的で，水銀を意図的に混入したHTPsを渡され，そのうち13本を2時間かけて喫煙した．その後，頭痛，鼻汁，咽頭違和感，悪寒などの感冒様症状と，舌のしびれ，口渇，味覚鈍麻を生じ，翌日近医内科を受診した．身体所見，末梢血球数，血液生化学検査に異常を認めなかったが，原子吸光分析による血中および尿中水銀濃度は，それぞれ99μg/L，23μg/Lと高値であった．感冒様症状は発症4日後に改善したが，味覚異常が残存し，発症10日後に当科を受診した．電気味覚検査（Electrogustrometry: EGM）および濾紙ディスク法（Filter paper disc method: FPD）を施行したところ，EGM閾値には異常を認めなかったが，舌咽神経領域の3つの味質（塩味，酸味，苦味）のFPD閾値が上昇し，水銀中毒による味覚障害と診断した．血中・尿中水銀濃度は発症10ヵ月後には正常化した．しかしながら，発症13ヵ月後にはEGM閾値とすべての味質のFDP閾値が，鼓索神経領域と舌咽神経領域の双方で上昇し，味覚障害が増悪，残存した．味覚障害の機序は不明であるが，口腔粘膜組織内に残留した水銀による直接傷害が考えられた．

44. 難治性亜鉛欠乏性味覚障害患者に対するツイントース併用亜鉛補充療法の効果

○武田憲昭[1)]・松岡百百世[1)]・高岡　司[1)]・堤　理恵[2)]
阪上　浩[1)2)]

1）徳島大学医学部耳鼻咽喉科頭頸部外科
2）徳島大学医学部代謝栄養学

【背景】我々は組織要求性亜鉛栄養状態の評価法としてACE活性比を開発し，血清亜鉛が低値を示す味覚障害患者だけでなく，正常である味覚障害患者の多くも亜鉛欠乏性味覚障害であることを報告した．亜鉛欠乏性味覚障害の治療には亜鉛補充療法が行われるが，亜鉛補充療法単独では効果の乏しい難治性味覚障害患者が存在する．また我々は，亜鉛欠乏性味覚障害患者と健常成人の亜鉛摂取量に差を認めなかったことから，腸管からの亜鉛の吸収障害が味覚障害患者の亜鉛欠乏の原因となっている可能性を示唆した．【目的】ツイントースは，ミネラルの吸収を高めるオリゴ糖であり，亜鉛補充療法と併用することで亜鉛の吸収の促進が期待される．難治性亜鉛欠乏性味覚障害患者に対してツイントース併用亜鉛補充療法を行い，その効果を検討した．【対象・方法】2ヵ月以上の亜鉛補充療法で症状の改善を認めなかったACE活性比が高値の難治性亜鉛欠乏性味覚障害患者18名に，プロマック（150mg/日）とツイントース（2g/日）を3ヵ月間投与．血清亜鉛値，ACE活性比，自覚症状スコア（VASスケール）について検討した．【結果】難治性味覚障害患者18名にツイントース併用亜鉛補充療法を行ったところ，自覚症状スコアは改善が13名（72.2%），不変が3名（22.2%），悪化が2名（11.1%）であった．血清亜鉛値は治療前後で差をみとめなかったが，ACE活性比は治療後に有意に改善した．自覚症状スコアの改善群ではACE活性比は治療後に有意に改善したが，不変と悪化の非改善群では改善しなかった．【考察】難治性味覚障害患者に，ツイントース併用亜鉛補充療法を行ったところ，約2/3の患者でACE活性比および自覚症状が改善した．ツイントースは腸管からの亜鉛の吸収を促進することから，難治性味覚障害患者では亜鉛の吸収不良が亜鉛欠乏の原因であり，ツイントース併用亜鉛補充療法が有効と考えられた．

45. 味覚障害例の臨床的検討

○山村幸江・草間　薫・瀬尾友佳子・崎谷恵理
立川麻也子・野中　学

東京女子医科大学耳鼻咽喉科

【目的】味覚障害の臨床像を明らかにするため，当科の口腔愁訴専門外来受診者を対象として後ろ向き研究を行った．

【対象と方法】対象は，2008～2018年の10年間の味覚障害患者のうち4ヵ月以上もしくは改善まで経過を追えた299例とした．

味覚障害の原因は特発性，亜鉛欠乏性，薬剤性，全身疾患性，心因性，口腔乾燥性，口腔粘膜性，中枢性，急性上気道炎後，インフルエンザ後，鉄欠乏性，ビタミンB12欠乏性，その他に分類した．

治療は，血清亜鉛値が80μg/dl以下の場合は亜鉛補充療法を行い，口腔乾燥症例では漢方やM3ムスカリン作動薬を併用した．特発性，心因性味覚障害には漢方や抗不安薬，嗅覚障害合併例ではステロイド点鼻，当帰芍薬散もしくは人参養栄湯を投与した．

味覚障害程度の評価はろ紙ディスク法味覚検査，電気味覚検査およびVASで行い，予後はVASで判断した．自覚「改善」はVASが80%以上に達したもの「やや改善」はVASが20%以上改善，「不変」はVAS改善が20%未満のものとした．

【結果】性別は男性104名に対して女性195名，年齢は16歳～90歳（平均62.2歳），80%以上を50歳代以上が占めた．味覚障害の種類では味覚減退 87例（29.1%）ついで自発性異常味覚69例（23.1%）が多く，異味症37例（12.4%），味覚脱失29例（9.7%）が続いた．

原因は亜鉛欠乏性が80例（26.9%）で最も多く，薬剤性51例（17.2%），全身疾患性42例（14.1%），特発性21例（7.1%），心因性14例（4.7%），口腔乾燥性15 例（5.1%）が続いた．上気道炎およびインフルエンザ後の味覚障害では約7割が風味障害もしくは味覚嗅覚の同時障害を示したが，嗅覚障害は無自覚な場合も多かった．

味覚障害の予後は，改善が157例（53%），やや改善が60例（20%），不変が80例（27%），再燃2例で，患者が改善傾向を自覚するまでには平均3.5ヵ月を要した．予後は，病悩期間が6ヵ月以上および心因性では有意に不良だった一方で，年齢と初診時の重症度は関連しなかった．

46. 抗結核薬による味覚障害の1例

○中田貴大・勢井洋史・麻生沙和

愛媛大学医学部附属病院耳鼻咽喉科・頭頸部外科

味覚障害の原因は亜鉛欠乏性や加齢性，全身疾患など様々である．薬剤性味覚障害は難治性とされる原因の一つであるが，薬剤開始により誘発され中止により改善するという因果関係を示すことは困難である場合が多い．また原因となる薬剤は，降圧薬，抗がん剤，抗うつ薬，消化性潰瘍治療薬など多数知られている．今回われわれは抗結核薬による味覚障害の1例を経験したため，診療上の注意点等を交えて報告する．症例は85歳女性，頸部リンパ節腫脹を主訴に当科紹介受診した．頸部リンパ節生検により結核性リンパ節炎と診断し，呼吸器内科にて抗結核薬の多剤併用内服加療（イソニアジド，リファンピシン，エタンブトール，ピラジナミド）を開始した．1ヵ月後，味覚低下が出現したため当科再診した．診察所見上は舌背に薄い白苔を認める他は明らかな器質的所見なく，電気味覚検査は全領域スケールアウト，濾紙ディスク法で甘・酸・塩・苦味全て6だった．嗅覚低下は認めなかった．血液検査では亜鉛は基準値下限だった．薬剤性味覚障害を疑う病歴であったが，抗結核薬の中断は困難であるため，亜鉛補充と口腔ケアにて経過観察していた．内服2ヵ月終了後から抗結核薬をイソニアジド，リファンピシンの2剤内服に減量，その4ヵ月後に抗結核薬内服全て終了したが，その時点で味覚低下は改善していた．上記経過から抗結核薬による味覚障害と診断した．

47. IgA 腎症における口蓋扁桃，咽頭扁桃細菌叢の検討

○田中伸和[1)2)]・江崎伸一[1)]・濱島有喜[1)3)]・村上信五[1)4)]

1）名古屋市立大学大学院耳鼻咽喉・頭頸部外科
2）豊田厚生病院耳鼻いんこう科
3）耳鼻咽喉科・小児耳鼻咽喉科はまじまクリニック
4）名古屋市立東部医療センター耳鼻いんこう科

IgA 腎症は最も頻度の高い慢性糸球体腎炎であり，30～40%が末期腎不全へと進展する予後不良な疾患である．上気道感染が尿所見の増悪の契機となることから，その病態には口蓋扁桃における粘膜免疫の異常，すなわちパラインフルエンザ菌への免疫寛容の破綻が関与していると報告されている．また，近年の研究から口蓋扁桃摘出術＋ステロイドパルス療法の有効性が示され，本邦の標準的治療として普及しているが，治療反応の乏しい症例も経験する．このような症例では咽頭扁桃における慢性炎症が病態に寄与しているとの報告もあるが，咽頭扁桃における細菌叢については詳細な報告がない．多数の扁桃陰窩がある口蓋扁桃では細菌叢の分布が表面と深部で異なると知られていることから，我々は口蓋扁桃の陰窩，深部，および咽頭扁桃の 3 ヵ所から細菌叢を調べ，比較検討した．名古屋市立大学病院で 2013 年 12 月から 2019 年 3 月の期間に口蓋扁桃摘出術を施行した症例のうち，IgA 腎炎と診断された 72 例と，慢性扁桃炎と診断された 11 例を対象とし，細菌検査の結果，扁桃の病理所見，臨床所見などにつき検討した．

48. 移植腎 IgA 腎症例に対する扁摘・パルス療法第 3 報 ～10 年予後～

○土井　彰[1)]・小桜謙一[1)]・出原悠子[2)]・土山芳徳[2)]
澁谷祐一[3)]・赤木博文[4)]

1）高知医療センター耳鼻咽喉科
2）高知医療センター腎臓内科
3）高知医療センター移植外科
4）独立行政法人国立病院機構南岡山医療センター耳鼻咽喉科

【はじめに】2010 年以降我々は，移植腎 IgA 腎症例への扁摘・パルス療法の有効性を報告してきた．移植腎 IgA 腎症への扁摘・パルス療法施行症例の 10 年予後の報告はない．今回我々は高知医療センターでの成績を報告する．

【対象と検討項目】対象は移植腎に発症した IgA 腎症例のうち，2005 年 3 月 1 日から 2009 年 5 月 25 日までに高知医療センター耳鼻咽喉科で扁摘を施行し 10 年間経過を追跡できた 4 例である．腎疾患発症年齢は 17～30 歳（平均 23.0 ± 5.7）であった．腎移植年齢は 22～47 歳（平均 32.8 ± 10.7）であった．腎移植から腎生検までの期間は 5～8 年（平均 7.1 ± 1.4）であった．腎生検時の腎病理組織所見は予後不良群が 2 例，予後比較的不良群が 2 例であった．治療は 3 例に扁摘・パルス療法を，1 例に扁摘のみを施行した．検討項目は，尿潜血（定性，沈渣），尿蛋白（定性），それぞれの項目で，手術時の所見と比較した．

【結果】尿潜血は 1 度消失して後以後は生理期間をのぞいて定性，沈渣ともに陰性であった．尿蛋白は定性で手術 10 年後ともに 3 例で陰性であったが 1 例のみ扁摘 9 年後から陽性となった．

【考察】尿蛋白が 1 例検出されたがこの症例は尿潜血が陰性で経過しており，慢性拒絶反応の影響と考えた．腎機能喪失の原因疾患が IgA 腎症の場合，腎移植を行っても約 3 割が再発するが，本症例では，全例扁摘後 10 年後も再発を認めないことより扁摘パルス療法は有効であると考えた．ただ，腎移植後 10 年後の腎生存率は約 8～9 割であり，腎移植後 10 年後から腎生存率は低下してくる．今回の症例では全例腎生存しているが今後の経過を慎重に追っていく必要がある．

【結語】移植腎 IgA 腎症に扁摘・パルス療法を施行した 4 症例の 10 年予後を報告した．扁摘・パルス療法が有効であると考えた．

49. 持続する発熱，頸部リンパ節腫脹を初発症状とした小児シェーグレン症候群の１例

○綱由香里・大平真也・松浦賢太郎・長舩大士
和田弘太

東邦大学医療センター大森病院耳鼻咽喉科

シェーグレン症候群は涙腺や唾液腺などの外分泌腺に対する自己免疫疾患である．40～50歳代の女性に好発し，小児では稀とされる．小児，若年発症のシェーグレン症候群では発熱等の腺外症状を来たすことは少ないとされるが，今回我々は，持続する発熱，頸部リンパ節腫脹を初発症状としたシェーグレン症候群の小児例を経験したため報告する．症例は14歳，女児．持続する発熱と頸部リンパ節腫脹にて近医受診した．抗菌薬，解熱鎮痛薬を含めた内服加療を受けたが改善せず，症状出現から17日後当院小児科を受診，入院となった．頸部超音波検査にて，唾液腺腫脹は認めず，頸部リンパ節腫脹を認めたことから当科依頼となった．初診時，左頸部腫脹を認めたが，明らかな外分泌腺障害症状を認めず，経過，身体所見からは亜急性壊死性リンパ節炎が疑われたが，血液検査にて，抗SS-A抗体陽性，リウマチ因子97IU/ml，IgG 2267mg/dL，抗核抗体 40倍と上昇を認めたことからシェーグレン症候群が疑われた．シルマーテストでは陰性であったが，ガムテスト陽性であり，口唇生検では小唾液腺周囲及び一部上皮にもリンパ球浸潤が認められ，シェーグレン症候群として合致する所見であった．PSL 1mg/kgから漸減投与を開始したところ症状は改善し，発症後53日の時点でPSL3mg/day内服で症状出現なく，外来経過観察となっている．明らかな腺症状を認めない場合も，遷延する不明熱，頸部リンパ節腫脹を認めた際，本疾患も鑑別に上げるべきと考えた．

50. 頬部腫脹をきたした好酸球性多発血管炎性肉芽腫症例

○佐藤遼介[1)2)]・上村明寛[1)]・坂東伸幸[1)]・原渕保明[2)]

1）社会医療法人北斗北斗病院耳鼻咽喉科・頭頸部外科
2）旭川医科大学耳鼻咽喉科・頭頸部外科

好酸球性多発血管炎性肉芽腫症（Eosinophilic granulomatous with polyangiitis: EGPA）はANCA関連血管炎に分類され，好酸球浸潤を伴う全身の血管炎により多彩な症状がみられる疾患である．頭頸部領域においては鼻副鼻腔や耳病変の頻度が高く，顔面の腫脹を認めた報告は少ない．今回我々は頬部皮下に病変を認めたEGPAの症例を経験したので報告する．症例は52歳男性．左頬部の腫脹を自覚し次第に増大してきたため当科を受診した．鼻炎と慢性副鼻腔炎の既往があるものの喘息の既往はなかった．初診時に左頬部に拇指頭大の境界不明瞭な硬い腫瘤を認め，口腔内からも触知可能であった．また左三叉神経第2枝領域の知覚鈍麻を認めた．血液検査では末梢血好酸球が12.3%，IgE値が1374IU/mlと高値であったがMPO-ANCAとPR3-ANCAは陰性であった．造影CTでは左頬部皮下に約2cm大の造影効果を伴った境界不明瞭な充実性の腫瘤を認めた．単純MRIでは同部位にT1強調像で低信号，T2強調像で中間信号を示す境界不明瞭な腫瘤を認めた．非特異的炎症性疾患が疑い全身麻酔下に生検を施行した．左頬粘膜を切開したところ粘膜下に境界不明瞭な白色の硬い腫瘤を認め一部切除した．病理組織所見では血管周囲の著明な好酸球浸潤を伴う肉芽組織を認めた．全身精査をおこなったが，他部位に病変を認めなかった．好酸球増多症，単神経障害，副鼻腔異常，血管外組織への好酸球浸潤を認めたことから米国リウマチ学会の診断基準よりEGPAと診断した．プレドニゾロン10mgから内服を開始したところ腫瘍の縮小を認めた．治療開始後1年2ヵ月経過しているが増悪は認めていない．

51. 閉塞性睡眠時無呼吸に対する鼻腔手術・咽頭小形成術の同時併施法

○佐藤慎太郎[1)2)]・有馬菜千枝[1)2)]・三原丈直[1)2)]
江崎伸一[2)]・中山明峰[1)2)]

1）名古屋市立大学病院睡眠医療センター
2）名古屋市立大学医学部耳鼻咽喉科・頭頸部外科学教室

【はじめに】我々は昨年の当学会において50歳以上の閉塞性睡眠時無呼吸（OSA）に対する鼻腔手術と併せて口蓋扁桃摘出術を行わない咽頭小形成術の併施を行っていることを報告した．その後適応の見直しを行い，50歳未満のOSA症例にも適応を拡大してこの方法を施行している．これらの症例につき検討を行ったので報告する．【適応】以下の鼻腔手術の適応OSA症例のうち術前に咽頭小形成術の説明を行い，その結果鼻腔手術と咽頭小形成術の併施を希望する症例［1］CPAP療法施行中もしくは開始予定で鼻症状により睡眠の満足感の低迷やCPAPの使用時の不快感などを訴える症例のうち，術後も主治医の判断もしくは本人の希望によりCPAP療法の継続を前提としている症例［2］無呼吸低呼吸指数（AHI）がCPAP療法適応値未満であるが鼻症状により睡眠の満足感の低迷やいびきを訴える症例【手術術式】千葉らが報告した術式（CWICK）を参考にアレンジした．口蓋垂付着部の左右の後口蓋弓の上方1/3程度の表層粘膜を切除．両側の後歯槽三角内側に割を入れ返し付き吸収糸にて3重に上外側方向に牽引して縫縮．硬口蓋・軟口蓋境界正中部に割を入れ返し付き吸収糸にて口蓋垂根部両側を通して軟口蓋内を三角形に牽引して上前方に縫縮．必要に応じて口蓋垂も切除．引き続き，定型通り鼻中隔矯正術，両粘膜下下鼻甲介手術を施行する．【症例】2017年1月～2019年4月に18例に対して施行．年齢：39～70歳（中央値54.5歳）．男性：13例，女性：5例．【治療効果】発表までに術後検査を行う症例があり，それらの検査結果も含めてAHI，無呼吸指数（AI），睡眠時間に占めるいびきの時間，睡眠効率等の終夜睡眠ポリグラフ検査（PSG）の術前後の変動について報告する予定である．

52. 閉塞性睡眠時無呼吸症に対するSuture technique（CWICK）の手術手技の実際

○千葉伸太郎[1)2)]・小島博己[2)]

1）太田睡眠科学センター
2）慈恵医大耳鼻咽喉科学教室

UPPP（Uvlopalatalpharyngoplasty）は，SullivanによるCPAPの報告と同じ1981年にFujitaにより報告された軟口蓋レベルを原因とするOSAの手術法である．しかし，欧米では適応が詳しく論じられないまま，数多くの手術が行われたため，1．効果が不十分な例や，2．術後の瘢痕拘縮による副症状の出現などが問題となった．1に対しより効果をより高める術式が工夫され，Lateral Pharyngoplasty（Cahali2003），Expansion Sphincter Pharyngoplasty（Pan2007），Relocation Pharyngoplasty（Li2009）と様々な方法などが試みられた．また，2には侵襲の低い術式としてUvlopalatal Flap（Powell 1996），Zplasty（Freidman2004）など様々方法が試みられた．一方，いびきの外来手術として1994年にKamamiがLaser assisted uvloplasty（LAUP）を報告したが，術後の副症状が問題で米国睡眠学会は臨朱指針の中で推奨しないとしている．一方，軟口蓋の低侵襲手術として，2008年にHurによる縫合糸を使用したSling snoreplasty以来，Lifting velo-uvulo-faringeo（Mantovani2014）がを，Barbed anterior Pharyngoplasty（2014年にはSalamanca），Barbed reposition pharyngoplasty（Vicini2014）が報告されている．我々もsuture techqueの一方法CWICKsを2012年に考案し，臨床応用している，今回は方法，適応，特殊例への応用など，詳細について概説する．

53. 閉塞性睡眠時無呼吸症に対する咽頭手術法（CWICKs）の牽引張力についての検討

○井上大介[1)2)]・千葉伸太郎[2)3)]・源馬亜希[1)2)]
近藤　農[1)2)]

1）医療法人愛仁会太田総合病院耳鼻咽喉科
2）東京慈恵会医科大学耳鼻咽喉科学教室
3）医療法人愛仁会太田睡眠科学センター

【背景と目的】我々は閉塞性睡眠時無呼吸症（以下OSA）に対して，Suture suspension techniqueの一手術法である通称CWICKsを行っている．CWICKsは前口蓋弓と後口蓋弓，軟口蓋を創傷閉鎖デバイスを用いて牽引し，咽頭腔を広く保つことを目的とする．咽頭腔拡大の程度はデバイスの牽引張力により左右されるが，かけすぎることにより嚥下障害をきたす可能性も否定できないため，かける張力の基準を検討する必要がある．今回，我々はCWICKs前後の軟口蓋の剛性を計測し，検討したので報告する．【方法】2018年9月から2019年9月の期間に，太田総合病院にてOSA患者に対し，咽頭手術（CWICKs）を施行した症例のうち，軟口蓋の剛性計測を行い，術前後のPSGにて評価し得た症例を対象とし，術前後での手術効果について検討した．【結果】CWICKs施行前後において，軟口蓋の剛性は有意に向上していた．【考察】CWICKsはSuture suspension techniqueの一手術法であるが，本術式により，軟口蓋の剛性は有意に向上した．また，現在までに嚥下障害をきたした症例は認めていないが，今後も検討を重ね，さらなる安全性及び効果の向上を目指していく．

54. LAUP術後に咽頭の瘢痕狭窄が生じ，咽頭形成術（CWICKs）を用いて修正した1例

○近藤　農[1)2)]・千葉伸太郎[2)3)]・井上大介[1)2)]・柳原健一[2)]
井坂奈央[2)]・池田このみ[2)]・渡邊統星[2)]・小島博己[2)]

1）医療法人愛仁会太田総合病院耳鼻咽喉科
2）東京慈恵会医科大学耳鼻咽喉科学教室
3）医療法人愛仁会太田睡眠科学センター

レーザー口蓋垂口蓋形成術（Laser-assisted uvlopalatoplasty：LAUP）は，いびきに対する手術として1990年にKamamiが報告し，それ以来本邦でも低侵襲な日帰り手術として行われている．しかし，閉塞性睡眠時無呼吸症（OSA）に対しての効果は乏しく，2001年にアメリカ睡眠学会のガイドラインにおいてもLAUPは推奨されないと明記している．レーザー切開による最大のデメリットは術後の瘢痕拘縮であり，これに伴い喉の違和感が生じたり，OSAが悪化してしまう事もある．　今回，LAUP術後の瘢痕拘縮による喉の違和感に対して，Suture technique（CWICKs）による咽頭形成術を用いて修正した1例を手術動画を供覧して発表する．　症例は39歳女性，いびきを主訴に1年半前に近医で鼻内レーザー手術を施行．いびきは改善しなかったため，1年前にLAUP施行．いびきは少し改善あったものの，喉の違和感が出現したため当院を受診．当院初診時に咽頭の狭小化を認め，PSGではAHI 2.9/h ODI 3% 1.1/hであった．喉の違和感はLAUPの瘢痕拘縮に伴う症状と判断し，咽頭形成術で咽頭の修正を行う方針となった．術式は当院から報告しているSuture technique（CWICKs）を用いた．

55. 睡眠時無呼吸症候群における耳鼻咽喉科手術治療までの流れ

○中石　柾[1)]・関根久遠[1)]・若山　望[1)]・吉岡友真[1)]
松根彰志[1)]・大久保公裕[2)]

1）日本医科大学武蔵小杉病院耳鼻咽喉科
2）日本医科大学医学部耳鼻咽喉科・頭頸部外科

睡眠時無呼吸症候群（SAS）は，成人では生活習慣病の発症や増悪に密接に関連しており，小児では心身の発達成長に重大な影響を及ぼす可能性がある．その多くは閉塞性の睡眠時無呼吸症候群（OSAS）であり，耳鼻咽喉科における鼻科手術，口腔咽頭手術が適応となることが少なくない．OSAS の少なくとも 30％ぐらいには耳鼻咽喉科における手術の適応があるとの指摘もある．当科では，主に成人に対しては鼻腔通気の改善を目的とした鼻中隔矯正術，鼻甲介減量術などの鼻腔形成手術や狭小な中咽頭部を広げるための口蓋扁桃摘出を含めた咽頭形成術を主に行っている．そこで今回，日本医科大学武蔵小杉病院耳鼻咽喉科で 2014 年から 2018 年までの 5 年間におこなった簡易モニター例 628 例（他科と併せて 1,301 例），終夜睡眠モニター検査例 153 例（他科と併せて 349 例）を対象として，耳鼻咽喉科手術治療の対象となった症例の適応と手術後期待される効果，疫学等について検討を加えたので報告する．国民的関心が高い本疾患の治療方針の決定に資する知見になりうると考えられる．

56. Cadaver を用いた Sleep Surgery 研修会

○中島逸男[1)]・今井貫太[1)]・春名眞一[1)2)]

1）獨協医科大学耳鼻咽喉・頭頸部外科
2）獨協医科大学睡眠医療センター

耳鼻咽喉科・頭頸部外科の領域の手術は解剖学的に複雑な構造を有する部位が対象となる．また実際の術式も多彩で，その技術の習得には上級医の手術のほか，写真や模式図，またその説明文だけではなく，実際のご献体（以下 cadaver）を用いた解剖実習を通して人体の立体的な構造の理解は深まる．

従来，解剖実習は医学教育の充実と医療の発展を目的として，医学生を対象にホルマリン固定献体を用いていた．最近では大学を中心として医師を対象とした手術解剖実習や研修会が行われるようになったが，従来のホルマリン固定献体では，生体と比して皮膚や粘膜が硬化し色調も変化し，出血もないため血管の同定も困難であり，実際の手術とは異なる．

今回供覧するのは低濃度のホルマリンと食品添加物による固定（Thiel 法）を行った cadaver を用いた本邦で初めての sleep surgery の実習で，その研修会の模様と経験，今後の課題などについて報告する．また本大学においては解剖学教室の協力によって 2010 年より新鮮凍結献体（以下 fresh cadaver）での研修も行えるようになり，実際の実習では fresh cadaver を用いた．

今回の研修会の受講者数は 18 名で，耳鼻咽喉科経験年数は 2～21 年であった．インストラクターによる講義とデモ，受講生による解剖実習を 1 日で行った．受講生によるアンケートの結果，講義時間と内容，解剖実習の時間がちょうど良いとの回答がもっとも多かったが，全体の日程が短いとする回答も 39％あった．

Cadaver を用いた手術手技修練は手術を安全に行い，医療事故を防ぎ，また新しい手術方法を考案するのに必須であるが，多くの医師に実習の機会を与えられるのは限られた施設のみである．しかし，cadaver による実習の有用性は高く，今後も積極的に取り入れるべきである．

57. 初診時経過観察にした１歳睡眠時無呼吸患児の経過に関する検討

○平田正敏[1)]・中田誠一[2)]・二村美早紀[1)]・木村文美[2)]
稲田紘也[2)]・岩田　昇[2)]・鈴木賢二[3)]

1）藤田医科大学ばんたね病院臨床検査部
2）藤田医科大学医学部耳鼻咽喉科学Ⅱ
3）ヨナハ総合病院耳鼻咽喉科

【背景】小児の睡眠時無呼吸は口蓋扁桃肥大や咽頭扁桃肥大による上気道閉塞が原因であることが多く，口蓋扁桃摘出，アデノイド切除の外科的な治療をすることで睡眠時無呼吸は改善を見ることが多い．一方で，口蓋扁桃，咽頭扁桃の大きさには年齢による変化の推移がある．

【目的】終夜睡眠ポリグラフ検査を受け，睡眠時無呼吸と診断した１歳の患児が経過観察となった際，経過を追ったその後の経時的変化を検討していった．

【対象】2014 年から 2019 年の間で睡眠時無呼吸と診断された１歳患児で，手術的治療を選択しないで経過観察（咽頭所見，PSG）が出来た６名（男児５名，女児１名）を対象とした．

【方法】終夜睡眠ポリグラフ検査から無呼吸低呼吸指数の経時的変化ならびに酸素飽和度（平均値，最低値）の経時的変化，咽頭所見から口蓋扁桃・咽頭扁桃の経時的変化の検討を行った．終夜睡眠ポリグラフ検査は AASM Version2.3，無呼吸診断基準は ICSDⅡ（2005），咽頭扁桃は 1～4 度（Parikh SR, 2006），口蓋扁桃は 1～4 度（Friedman M, 2004）を用いた．この研究は藤田医科大学医学研究倫理審査委員会の審査を経ている．

【結果】初回終夜睡眠ポリグラフ検査を実施して，軽症から中等症の睡眠時無呼吸患児を外科的治療を選択しないで経過を 1～4 歳まで検討を行った．無呼吸低呼吸指数は 1.9～5.9 と軽症から中等症であった．6 症例のうち，最終的に手術を選択した5例，手術をしなかった1例で，すべての患児は無呼吸低呼吸指数は１以下となった．

【結語】最終的に手術をした患児と，手術をしなかった患児ともに無呼吸低呼吸指数は１以下となった．通常 5，6 歳までは咽頭扁桃・口蓋扁桃ともに自然に大きくなるのであるが，例外を認めるとともに，やはり注意深い観察から手術が必要になるタイミングが出てくる可能性は強いと考えられた．今後さらなる症例数を積みより詳細な検討が必要と考える．

58. 小児閉塞性睡眠時無呼吸の診断における終夜経皮的二酸化炭素分圧測定

○井下綾子[1)2)]・佐田直子[1)2)]・鈴木　陽[1)2)]・池田勝久[1)]

1）順天堂大学医学部附属順天堂医院耳鼻咽喉・頭頸科
2）順天堂大学医学部附属順天堂医院睡眠・呼吸障害センター

【背景と目的】睡眠障害国際分類第３版（ICSD3）の小児 OSA の診断基準には，PSG での閉塞性無呼吸低呼吸指数（O-AHI）≧1/hr があるが，AHI に反映されないこともある．そこで，ICSD3 小児 OSA 診断の別の基準，「総睡眠時間（TST）の最低 25％以上が高炭酸ガス血症で定義される閉塞性低換気」に着目し，終夜経皮的二酸化炭素分圧（tcpCO2）測定の有用性を検討した．

【方法】小児 OSA 診断 PSG に tcpCO2 を同時測定し，tcpCO2＞50mmHg が TST の 25％以上を高炭酸ガス血症群とし，非高炭酸ガス血症群と比較した．さらに，高炭酸ガス血症群の，治療前後の PSG と tcpCO2 を検討した．【結果】全53例のうち，O-AHI＜1/hr は３例（5.7％）で AHI では正常だが，CO2 を指標とすると OSA と診断できた．高炭酸ガス血症群は 13 例（24.5％），5.4 ± 1.6 歳，AHI 10.8 ± 14.8/hr，O-AHI 5.6 ± 7.9/hr，最低酸素飽和度 87.2 ± 6.6％，最高 tcpCO2 58.2 ± 5.8 mmHg だった．非高炭酸ガス血症群は 40 例（75.5％），6.9 ± 2.0 歳，AHI 7.5 ± 9.6/hr，O-AHI 6.0 ± 9.1/hr，最低酸素飽和度 89.0 ± 6.3％，最高 tcpCO2 48.4 ± 4.1 mmHg だった．群間比較の結果，年齢（P = 0.0154），最高 tcpCO2 58.2 ± 5.8mmHg（P＜0.0001）に有意差を認めた．高炭酸ガス血症群の５例に，治療（保存または手術療法）前後で評価し，治療前（AHI 6.4 ± 5.0/hr，O-AHI 2.7 ± 2.2/hr，最低酸素飽和度 88.2 ± 4.9％，PaCO2＞50mmHg を占めた割合 70.2 ± 27.9％，最高 tcpCO2 57.6 ± 4.2mmHg），治療後（AHI 2.4 ± 4.4/hr，O-AHI 1.6 ± 3.0/hr，最低酸素飽和度 92.8 ± 5.9％，tcpCO2＞50mmHg を占めた割合 42.4 ± 4.0％，最高 tcpCO2 39.4 ± 3.8mmHg）を比較したところ，治療後の最高 tcpCO2 のみ有意に低下していた（P = 0.0079）．

【結語】TcpCO2 測定は簡便で小児 OSA の病態把握に有用である．高炭酸ガス血症は低年齢に顕著で，治療後も評価する必要性が示唆された．

59. 日本人小児睡眠時無呼吸症の手術成績と肥満の関連について

○有馬菜千枝・佐藤慎太郎・三原丈直・江崎伸一
中山明峰

名古屋市立大学医学部耳鼻咽喉・頭頸部外科

【はじめに】小児の閉塞性睡眠時無呼吸症（Obstructive Sleep Apnea 以下 OSA）の治療は，両口蓋扁桃摘出術，アデノイド切除術が国際的に第一選択となっている．手術成績に年齢，肥満，人種などが影響するといわれるがそれについて日本からの報告は多くない．今回，日本人小児の OSA 手術成績と肥満の関連について検討を行ったので報告をする．【方法】2011 年より 2017 年の間に名古屋市立大学病院睡眠医療センターおよび豊橋メイツ睡眠治療クリニックで，OSA 手術前後に PSG を行った 3 歳から 6 歳の小児を肥満の有無で 2 群に分け，睡眠呼吸パラメータ（AHI，OAI，CAI，MAI，AI，hypo，仰臥位 AHI，3%ODI）を後方視的に検討した．肥満は BMI ｚスコア＞1.65 とした．【結果】1）対象は 183 名で，平均年齢 4.4 ± 1.1 歳であった．2）非肥満 163 名，肥満 20 名であった．肥満児の割合は 11％であった．3）術前の AHI，OAI，AI，仰臥位 AHI，3% ODI は非肥満群と肥満群では肥満群の方が有意に高値であった．hypo，CAI，MAI は 2 群間に有意差を認めなかった．4）術後，非肥満群と肥満群に有意差は認めなかった．5）術前後の変化について，非肥満群では術後にすべて有意に改善した．肥満群でも CAI 以外は有意に改善した．【考察】1）11％という肥満児の割合は，アメリカ（33～35％）やインドネシア（38％）と比べ低い事が確認された．2）今回の検討では睡眠呼吸パラメータは術前では有意に肥満群で高いが，術後に有意差はなく手術成績に対する肥満の影響は少ないことがわかった．3）肥満の基準（BMI ｚスコア＞1.65）を用いると，日本の肥満児は少ないこともあり，手術成績について肥満の基準を日本人用に検討する必要性も感じられた．【結語】日本人小児 OSA について手術成績と肥満の関連を検討した．日本では肥満による手術成績への目立った影響は認めなかった．

60. 若年で咽頭のゆるみを認めた OSA 例

○菊池　淳[1)2)3)]・羽藤直人[2)]

1）菊池医院
2）愛媛大学医学部耳鼻咽喉科・頭頸部外科
3）愛媛大学病院睡眠医療センター

【背景】閉塞性睡眠時無呼吸（OSA）における形態診断として，従来の咽頭形態診断（口蓋扁桃肥大，軟口蓋低位，舌根後退など）および顎顔面形態診断（小顎，下顎後退など）に加え，演者は機能的診断として咽頭の「ゆるみ」について本学会で発表してきた．「ゆるみ」を認める症例はほとんどが高齢者であったが，今回 30 代女性で「ゆるみ」を認めた例を経験したので，治療経過を含めて報告する．【症例】35 歳女性で，主訴は鼻閉，いびき，日中の眠気であった．形態診断では，上下顎とも小顎で下顎後退軽度，通年性アレルギーに加え鼻中隔が左へ彎曲，扁桃肥大はないが軟口蓋低位と舌根の後退・沈下があり，咽頭のゆるみを認めた．無呼吸低呼吸指数（AHI）は 17.1 であった．鼻閉の訴えが最も強かったので，まず鼻中隔矯正術を行なった．術後に鼻閉は改善したが，眠気はあり，いびきも残っていたため，ステロイド点鼻薬を継続しながら経過を観察している．【考察】「ゆるみ」は咽頭の機能低下が原因で生じる．具体的には口蓋帆張筋，オトガイ舌筋，オトガイ舌骨筋などの咽頭開大筋の筋力低下，また咽頭閉鎖筋とのバランスの問題などが挙げられ，これらは加齢に伴う変化と考えられるが詳細は未だ不明である．本症例は幼少時から鼻閉があり，常時口呼吸であったと考えられる．鼻中隔矯正術により鼻閉は改善したものの，舌根の沈下は改善せず，治療の成否には病悩期間も考慮する必要があると思われた．本症例から，若年の「ゆるみ」は長期間の口呼吸が原因で生じる可能性が示唆された．今後，若年の「ゆるみ」について，小児期を含めた新たな治療戦略を検討する必要があると思われた．

61. Rubinstein Taybi 症候群に合併した睡眠時無呼吸症の治療経験

○酒井あや・西前徳繁・三輪高喜

金沢医科大学耳鼻咽喉科

【はじめに】Rubinstein Taybi 症候群（以下 RTS）は低身長，筋緊張の低下，精神発達遅滞，特異的顔貌などを呈する先天異常症候群である．合併症の一つに睡眠時無呼吸症（OSA）が挙げられている．海外では OSA を合併する症例は散見されるが，わが国では 2 例目の報告となる．今回，重症 OSA を合併した RTS を経験したので，文献的考察を加えて報告する．【症例】4 歳男児．睡眠時無呼吸を主訴に，精査加療目的に紹介となった．発達状況は全般的な発達遅滞を認めた．身体所見は太い眉，長い睫毛，眼瞼裂斜下，眼間解離，幅広い鼻陵を認めた．四肢は幅広い拇指趾，幅広い指趾尖，膝関節過伸展を認めた．皮膚は多毛であった．身長および体重は 98.3cm（−2 SD），13.8kg（−2 SD）であった．アデノイドは Parikh3 度，口蓋扁桃は Brodsky2 度であった．PSG は AHI：53.6 回 / 時，ODI3%：64.8 回 / 時，最低酸素飽和度：65%と重症 OSA であった．セファログラムでは SNA：75°，SNB：77°，ANB：2°，FX：81.5°と上顎の後退を認めた．本疾患の OSA 治療に対する問題点として，アデノイド，口蓋扁桃肥大，筋緊張の低下，さらに上顎の後退が挙げられる．解剖学的な問題のみならず，筋緊張低下による機能的な要因が重症 OSA の出現に繋がったと判断した．そのため，保護者に完治は困難かもしれないことを十分に説明し，アデノイド切除術，口蓋扁桃摘出術（AT）を第 1 の治療方針とした．全身麻酔下 AT を施行し，手術当日は ICU で管理した．【考察】このようなハイリスクを有する小児睡眠呼吸障害の症例はチーム医療を行える施設での治療が望ましい．また，今後も顎顔面形態異常や，筋緊張低下による無呼吸症状の再発が懸念される．その場合は，保存治療を選択するのか，外科治療が必要なのかを見極める必要があると思われた．

62. TOVS にて摘出した舌根部異所性甲状腺腫の 1 例

○荒木直人[1)]・野田大介[1)]・岡崎　雅[1)]・千田邦明[1)]
天野真太郎[1)]・欠畑誠治[1)]・冨藤雅之[2)]

1）山形大学医学部耳鼻咽喉・頭頸部外科
2）防衛医科大学校耳鼻咽喉科

舌根部異所性甲状腺腫は，甲状腺原基の舌盲孔から気管前面への下降障害により生じる発生学的位置異常であり，比較的まれな疾患である．発生部位としては舌根部が大半を占め，無症状の場合は経過観察されることが多いが，呼吸困難や咽頭違和感，出血，感染などの症状を呈している場合，手術療法が行われる．Transoral Videolaryngoscopic Surgery（TOVS）は拡張型喉頭鏡，喉頭硬性内視鏡下に直達鉗子を用いて行う経口的手術であり，近年本邦においても咽喉頭腫瘍に対する低侵襲手術として多くの施設で導入が進みつつある．

症例は 70 歳女性，咽頭違和感を主訴に近医を受診し，舌根部の腫瘤を指摘され，精査目的に当科に紹介された．舌根部正中粘膜下に表面平滑な隆起性病変を認め，画像所見でも舌根部正中に，咽頭腔に突出し，内部に一部石灰化を伴う 18mm 大の境界明瞭な腫瘤性病変を認め，通常の気管前面の位置には甲状腺組織は認めなかった．また，ヨードシンチグラムでは舌根部の腫瘤に一致して高集積を認め，血液学的所見では甲状腺機能は低下状態であった．以上より異所性甲状腺腫，甲状腺機能低下症と診断し，ホルモン補充療法を行ったが，腫瘤の大きさは不変で咽頭違和感症状の改善もないため，TOVS による経口的異所性甲状腺腫摘出術を施行した．摘出組織は病理学的にも甲状腺組織として矛盾はなく，悪性所見も認めなかった．術後経過としては特に合併症は認めず，現在も経過観察，ホルモン補充療法を継続している．

本症例につき文献的考察を加え，報告する．

63. 舌根部神経鞘腫の１例

○梶山泰平・吉田真夏・兵頭政光

高知大学医学部耳鼻咽喉科・頭頸部外科

【はじめに】神経鞘腫はシュワン細胞から発生する良性腫瘍で，頭頸部領域では第８脳神経からの発生が多く，口腔・咽頭に原発する例は比較的稀とされる．今回われわれは，舌根部に生じ中咽頭を占拠する大きな神経鞘腫を口内法で摘出し得た症例を経験したので，文献的考察を含めて報告する．【症例】27 歳の男性．感冒罹患を契機に近医耳鼻咽喉科を受診したところ，口腔内の視診および内視鏡検査で舌根部に大きな腫瘍性病変を指摘され，精査加療目的に当科へ紹介された．以前より含み声があり，周囲の人にも指摘されていたとのことであったが，安静時の呼吸困難感や嚥下困難感の訴えは乏しかった．内視鏡検査にて舌根部の腫瘍性病変は表面平滑，球状で喉頭蓋を後下方に圧排していたが，喉頭腔は保たれていた．造影 CT では辺縁平滑・境界明瞭な腫瘍性病変を認め，内部に不均一な造影効果がみられた．組織生検では悪性所見は認めなかったが診断には至らなかった．そこで，良性腫瘍を疑い腫瘍摘出術を行った．手術では意識下に経鼻挿管し，舌を前方へ牽引して視野を確保しつつ，腫瘍を周囲組織から切離して摘出した．腫瘍は長径が 60mm の卵様の形状で被膜に覆われた充実性で，病理組織検査で神経鞘腫との診断が得られた．【考察】舌根部に発生した大きな腫瘍の摘出に際しては，手術アプローチと術野の確保が問題となる．過去には腫瘍径が 40mm 以上では口内法よりも頸部外切開が選択される例が多かったとの報告もあるが，本症例では舌の正中切開や外切開は行わず，口内法のみで腫瘍を摘出することができた．

64. 経皮的硬化療法が著効した巨大舌根静脈奇形の一例

○江口博孝・猪原秀典

大阪大学大学院医学系研究科耳鼻咽喉科・頭頸部外科学教室

血管奇形は全身に生じる原因不明の血管発生異常であるが，自然退縮せずに増大すると疼痛などの症状で QOL を著しく低下させる．比較的小さな血管奇形では手術が選択されることが多いが，大きい腫瘤を切除すると広範切除が必要となり，術後の機能障害が問題となり治療法の選択に難渋する．今回，舌根に生じた巨大な血管奇形に対し経皮的硬化療法を行い良好な結果を得たので報告する．

症例は 51 歳女性，主訴は呼吸困難感であった．20 歳頃より左顎下部の腫瘍を自覚，最近になり呼吸困難感や咽頭痛を自覚するようになり当院受診となった．喉頭内視鏡では舌根左側を中心に正中を越える隆起性の粘膜下腫瘤を認め，喉頭蓋は圧排されていた．触診では弾性軟であった．MRI では 50 × 40mm の T1 低信号 , 脂肪抑制 T2 で高信号の境界明瞭な腫瘤として描出された．舌根静脈奇形と診断し，経皮的に硬化療法を予定した．手術は全身麻酔下に行った．超音波ガイド下に舌骨上を経皮的に穿刺し，舌根へ穿刺針を進めると逆血が得られた．造影剤を注入すると海綿状静脈腔が描出されたが，流出静脈は描出されなかった．無水エタノールを注入し手術終了した．硬化療法後の気道閉塞を懸念し抜管前に気管切開を行った．術後２ヵ月目に実施した MRI では腫瘤は ϕ20mm 程度に縮小し治療効果良好と判断，術後３ヵ月目に再度全身麻酔下に硬化療法を実施した．この時点で気道は十分に保たれており，気管カニューレを抜去した．

現在，術後２年を経過するが舌根の腫脹は認めず，後遺障害は認めていない．引き続き長期的な経過観察を行っていく．

口 咽 科　2019；**32**(3)：225(A)（総会号）

65. 異なるアプローチで摘出した軟口蓋裏面の良性腫瘍の２例

○沖中洋介・堀　健志・津田潤子・山下裕司

山口大学大学院医学系研究科耳鼻咽喉科学

上咽頭の良性腫瘍に対する治療は手術が主体となるが，術式およびアプローチ法の選択が重要となる．今回我々は，軟口蓋裏面（上咽頭下壁）に発生した良性腫瘍に対し，異なるアプローチで摘出した症例を2例経験した．

症例１は66歳女性．３ヵ月前より嚥下時違和感の自覚があったが様子をみていた．経鼻上部消化管内視鏡検査で偶然上咽頭腫瘤を指摘され当科を紹介された．鼻咽腔内視鏡検査で軟口蓋裏面左側に6mm大の血管拡張を伴う腫瘤性病変を認めた．精査にて上咽頭血管奇形の診断となり，経鼻内視鏡と経口腔アプローチのコンビネーションで摘出術を行った．口蓋垂を2-0絹糸で鼻内へ牽引し，さらに口腔から綿球で軟口蓋を圧排しつつ45度の経鼻内視鏡を用いて術野を展開し，腫瘤の鼻腔側へアプローチした．続いて鼻腔内からネラトンカテーテルを挿入し軟口蓋を挙上して経口アプローチで腫瘤の口腔側を切除し摘出した．

症例２は52歳女性．感冒様症状にて近医耳鼻咽喉科を受診した際に，鼻咽腔内視鏡検査で偶然軟口蓋裏面に7mm大の表面平滑な腫瘤性病変を認めたため当科紹介となった．精査にて上咽頭脂肪腫の診断となり，経口腔アプローチで摘出術を行った．鼻腔内からネラトンカテーテルを挿入して軟口蓋を挙上し，さらに口蓋垂に絹糸をかけ，口蓋垂を口腔内へ牽引することで術野を確保し摘出した．

２症例とも腫瘤は軟口蓋裏面にあり，鼻内からも口腔内からも術野の確保と器具の到達が困難と考えたが，術前に入念にプランニングすることで，低侵襲に摘出することが可能であった．手術の際の工夫など含め報告する．

口 咽 科　2019；**32**(3)：225(B)（総会号）

66. 乳児期に手術加療を行なった中咽頭奇形腫の一例

○石川和也・吉崎智一

金沢大学耳鼻咽喉科・頭頸部外科

奇形腫は良性胚細胞腫であり，多くの部位や臓器に発生する．中でも卵巣・睾丸などの生殖器や仙・尾骨部，縦隔などが好発部位であるが，咽頭から発生する奇形腫は非常に稀である．今回，我々は乳児期に診断された中咽頭奇形腫の症例を経験したので報告する．患児は胎児期の異常は指摘されず，在胎37週，体重2665g，正常分娩で出生した．生後からいびき，哺乳時の呼吸障害，鼻咽頭逆流を認めており，精査のため生後４ヵ月で小児科より当科紹介となった．右中咽頭側壁に基部を持ち，口蓋垂の背側まで達する腫瘤を認め，いびきや哺乳障害の原因と考えられた．CTやMRIでは脂肪成分が主体であり，脂肪芽腫を第一に考える所見であった．症状改善と診断確定を目的に手術を行った．経口的に腫瘍を基部で切除し，残存病変をマイクロデブリッダーで除去した．出血はほとんどなく手術を終了した．術後，いびきは消失した．経口摂取を翌日から再開したところ，鼻咽頭逆流も消失し，術後経過良好にて術後１週間で退院となった．病理検査では重層扁平上皮で被覆された腫瘍で，毛髪を含む毛嚢構造，脂腺，汗腺が散在し，分葉状脂肪や横紋筋束が認められたが，幼若な成分や悪性像は認められず，奇形腫との診断であった．現在術後３ヵ月であるが，再発所見なく経過観察中である．

67. 上咽頭に発生したMelanotic oncocytic metaplasiaの一例

○永田ゆりの・多田紘恵・近松一朗

群馬大学医学部附属病院

Melanotic oncocytic metaplasiaとは，上咽頭に発生する稀な良性病変であり，メラニン色素を含むオンコサイト（好酸性細胞）化生として知られる．上咽頭の耳管隆起付近に発生し，60～70代のアジア系男性の報告例が散見される．今回我々は耳下腺腫瘤の精査中，偶発的に診断した一例を経験したため，文献的考察を含め報告する．症例は58才男性．左耳下腺腫瘤の精査目的で当科紹介となった．初診時のファイバー検査にて，上咽頭の左耳管隆起の周辺に複数の黒色斑点状の病変を認めた．病変の大きさは3mm程度，わずかに扁平隆起していた．一部境界不明瞭であり，色調は不均一であった．耳下腺腫瘤に対して施行されていたCT，MRI，PETでは，上咽頭およびその粘膜下に有意な所見は認められなかった．メラノーシスのような非特異的色素沈着と考えたが，悪性黒色腫などの悪性疾患を除外するために，同部位より生検を施行した．病理検査では豊富にメラニン色素を有する好酸性細胞が胞巣状に確認され，いずれの細胞でも核異型や核分裂像といった悪性所見は認めなかった．免疫染色ではメラノサイト系細胞で陽性となるS-100，SOX-10，melan Aが，一部の細胞で陽性，好酸性細胞では陰性であった．これらの免疫染色とHE染色の結果から，組織学的には上咽頭の漿粘液腺に生じたオンコサイト化生であり，Melanotic oncocytic metaplasiaと診断された．現在初診より約1年半経過し，大きさや色調に変化は認めず，経過観察中である．

68. 上部消化管内視鏡検査中に上気道閉塞を来した下咽頭脂肪肉腫の1例

○赤嶺苑佳・渡辺哲生・立山香織・鈴木正志

大分大学医学部耳鼻咽喉科頭頸部外科

【はじめに】脂肪肉腫は軟部組織に発生する悪性腫瘍であるが，頭頸部領域に発生することは稀である．今回我々は下咽頭に発生し，上部消化管内視鏡検査中に上気道閉塞を来した下咽頭脂肪肉腫の1例を経験したので報告する．【症例】73歳男性，嚥下困難を主訴に当科受診した．既往歴は慢性腎不全にて維持透析管理中，2型糖尿病があった．喫煙歴はなく飲酒歴は焼酎2合/日×40年間であった．前医でのCT所見では下咽頭～頸部食道に内部石灰化を伴う脂肪織濃度の高い腫瘤性病変を認めた．咽喉頭ファイバー所見にて腫瘤は観察できなかったため，同日上部消化管内視鏡検査を施行したところ，下咽頭～頸部食道に基部を有する腫瘤がみられた．頸部食道腫瘤の基部を観察しようとした際に腫瘤は咽喉頭腔に脱出，そのまま喉頭腔に嵌頓し，心肺停止となった．即座に胸骨圧迫，輪状甲状間膜切開を施行し，心拍は再開したが自発呼吸は見られなかった．気管切開術を行い人工呼吸器管理となり，高度救命センターに入院となった．入院5日目に自発呼吸再開し，全身状態の改善した入院29日目に全身麻酔下喉頭直達鏡下腫瘍切除術を施行した．腫瘍は肉眼的には表面平滑で黄色脂肪様の70×30mm大の腫瘤が2つ，基部から二股に分かれていた．入院76日目に気管孔閉鎖しリハビリ転院となった．術後永久病理組織学的検査にて高分化型脂肪肉腫の診断であった．摘出標本から切除断端陽性とされたが，術後創部から根治切除できたと判断し追加治療を行わず，経過観察中である．【考察】脂肪肉腫は，四肢，後腹膜が好発部位であり，頭頸部領域への発生は5%程度とされる．脂肪肉腫は4つの組織型に分けられ，高分化型が最も頻度が高く，生命予後は良好である．有茎性可動性の腫瘤に対しては上気道閉塞のリスクも考慮した上で，事前に気管切開を行った上での検査を検討する必要がある．

69. 当院で経験した過誤腫の２例

○西口達治・山本小百合・大脇成広・清水猛史

滋賀医科大学耳鼻咽喉科

【はじめに】過誤腫は，ある組織に固有の組織成分が過剰に発育した病変で，身体のあらゆる部分に発生するが，耳鼻咽喉科領域での報告は比較的稀である．今回我々は鼻咽腔に発生した過誤腫を２例経験し，若干の文献的考察を加えて報告する．【症例1】４歳女児．１歳ごろより鼻閉，いびきがあり，感冒時に増悪することを主訴に来院した．ファイバースコープ上，左後鼻孔から上咽頭に表面平滑な赤色の有茎性腫瘤を認めた．腫瘤の基部は鼻中隔後端にあり，鼻内視鏡下手術で全摘出した．摘出した腫瘤は20mm大で，病理組織学的に扁平上皮や線毛呼吸上皮で覆われ，内部には大小の腺管が増生し，過誤腫と診断された．【症例2】３歳女児．出生１ヵ月頃より時々喘鳴があり，２ヵ月時に当科を受診した．ファイバースコープ上，舌根部左側に有茎性で表面平滑な15mm大の腫瘤を認めた．喘鳴などの症状はなく，哺乳状態も良好であったため，経過観察の上３歳時に全摘出術を施行した．腫瘤は左舌根部に茎を有し，病理組織学的に重層扁平上皮に覆われ，内部は唾液腺や脂肪，筋肉組織が混在し，過誤腫と診断された．【考察】過誤腫は正常組織の過剰増殖で生じる良性腫瘍である．症例１は鼻閉，いびきなどの上気道閉塞症状があり，鼻内視鏡下に全摘出した．症例２は当初から過誤腫などを疑い経過観察していたが，全身麻酔のリスクが比較的少なくなった３歳時に全摘出した．２例とも再発なく経過良好である．

70. 急性炎症が契機となって診断された副咽頭間隙悪性腫瘍の１例

○國井美羽

白河厚生総合病院耳鼻咽喉科

副咽頭間隙腫瘍は頭頸部領域に発生する腫瘍のうち0.5％と比較的まれであり，また自覚症状が現れにくいとされている．今回我々は咽頭痛および嚥下困難を主訴に扁桃周囲膿瘍様の症状を呈して来院した症例を経験したので報告する．症例は54歳男性．３日前からの咽頭痛の悪化，嚥下困難を主訴に受診した．発熱および左扁桃周囲の発赤・腫脹を認めた．左扁桃周囲炎の診断で入院し試験穿刺行うも少量の出血のみであった．入院当日の午後より左扁桃周囲の腫脹が悪化を認めたため頸部造影CT撮影，左扁桃から副咽頭間隙に広く膿瘍腔および浮腫と考えられる部位を認めた．下咽頭まで浮腫が進展したため局所麻酔下に気管切開術を施行した上で再度穿刺行うも血液のみであった．切開は行わずに翌日再度頸部CT撮影行い，膿瘍腔の進展などがないことを確認して抗菌薬による治療を継続した．自覚症状は軽減するものの左扁桃周囲の腫脹が残ることより腫瘍性病変の可能性を考えて入院７日目に口腔内からFNA行ったところ腺系の腫瘍が考えられるとの結果であった．本症例の臨床経過および副咽頭間隙腫瘍について考察を行う．

71. 当科で加療した上咽頭癌の臨床的検討

○松永崇志・川野利明・立山香織・平野　隆
鈴木正志

大分大学医学部耳鼻咽喉科・頭頸部外科

上咽頭癌は低分化や未分化の組織が多く放射線感受性が高いこと，解剖学的に手術による切除が困難であることから放射線療法が標準治療とされている．さらに治療成績向上目的に化学療法が併用されることが多いが，治療の組み合わせについては標準化されていない．今回，我々は当科で一次加療を行った上咽頭癌症例について臨床的検討を行った．対象は2007年から2018年までに当科を受診し，上咽頭癌と診断され加療を行った22例である．性別は男性18例，女性4例で，年齢は30歳から85歳（平均62.3歳）であった．頭頸部癌取り扱い規約第6版による病期分類はStage Ⅰが2例，Stage Ⅱが3例，Stage Ⅲが6例，Stage ⅣAが9例，Stage ⅣBが1例であった．病理組織はSquamous cell carcinomaが8例，Non-keratinizing carcinomaが4例，Lymphoepithelial carcinomaが10例であった．当科での一次治療の内訳は化学放射線療法が21例，放射線治療単独が1例であった．観察期間は3ヵ月から112ヵ月（平均41.5ヵ月）で，治療後の経過を確認できた症例のうち，原病死が9例，他因子・他疾患による死亡が2例，当科外来通院中が10例であった5年全生存率は50.4%であり，5年疾患特異的生存率は53.0%であった．当科で加療した上咽頭癌22症例について，その他合併症や生存率などを詳細に検討したため文献的考察を加えて報告する．

72. 当科における上咽頭癌に対する治療成績

○山木英聖・高原　幹・熊井琢美・野村研一郎
岸部　幹・片田彰博・林　達哉・原渕保明

旭川医科大学耳鼻咽喉科・頭頸部外科

現在，上咽頭癌に対する治療は化学療法と放射線療法を組み合わせた集学的治療が行われている．しかし，その最適な組み合わせに関しては統一した見解はなく，種々の方法が施行されている．当科では不破らが考案した化学放射線交替療法を主体とした施行している．今回は，2005年1月から2019年1月までの14年間に治療した上咽頭癌37例（男性27例，女性10例，年齢22-88歳，中央値63歳）を対象としretrospectiveに検討を行った．交替療法は37症例中27例に施行した．それ以外では2症例が動注化学放射線療法，1症例が放射線併用化学療法，1症例が化学療法を，6症例に放射線療法単独で治療を行った．治療効果，治療成績，生存率，治療完遂率，有害事象などを検討し，その治療成績を報告する．

73. 上咽頭明細胞癌の１例

○浜崎龍平・牧野琢丸・藤本将平・津村宗近
野田洋平・假谷　伸・西﨑和則

岡山大学大学院医歯薬総合研究科耳鼻咽喉・頭頸部外科

【症例】46 歳男性【主訴】右耳閉感，難聴【現病歴】3 ヵ月前から右耳閉感，聴力低下を自覚し近医に受診し，右の滲出性中耳炎と診断された．その後上咽頭に腫瘤性病変を指摘されたため組織採取され，明細胞癌と診断され当院へ紹介受診となった．【臨床経過】来院時，上咽頭右側に腫瘤性病変が認められた．右滲出性中耳炎があり耳鼻咽喉科領域にそれ以外の病変はなかった．頸部造影 CT で上咽頭右側に造影効果を示す約 1.6 × 1.2 ミリの腫瘤影が認められた．耳管方向への伸展があり，骨破壊はなかった．単純 MRI では T1T2 共に低信号を示す病変を認めた．PET-CT では SUVMAX3.42 の集積が認められた．病理検査では淡明で豊富な胞体や好酸性の胞体を有する充実胞巣状の増殖浸潤があり，P40 以外の筋上皮マーカーが陰性であることから低悪性度の明細胞癌と診断された．確立された化学療法はなく耳管伸展があり手術は侵襲が大きいと考え，症例報告のある陽子線か Intensity Modulated Radiation Therapy かを検討し IMRT を選択した．70Gy 照射し 3 ヵ月後で腫瘍のサイズはほぼ変化がなかった．追加治療として手術を選択した．術式は Le Fort 1 型骨切り術での上咽頭腫瘍切除を行った．上顎骨を水平に切断して曲がりのノミで翼状突起を切離し手前で下方に切断し，上顎骨に開口器にて創を広げ上咽頭の視野を確認し内視鏡を挿入して上咽頭腫瘍を摘出した．術後 2 ヵ月間の経過観察で頸部リンパ節転移，遠隔転移，再発は認められなかった．【考察】上咽頭明細胞癌は比較的予後良好とされるが頸部リンパ節転移，遠隔転移，治療後再発の報告もある．全再発率は 19.8％と報告されている．放射線治療は有効でなく手術や陽子線治療が選択肢に挙げられる．上咽頭へのアプローチとして咬合や整容面で有利な Le Fort 1 型骨切り術が有効であった．術後再発の症例報告もあり長期間の経過観察が必要である．

74. p16 陽性・陰性中咽頭癌症例の臨床的検討

○江川峻哉[1)2)3)]・工藤建人[2)]・新井佐和[2)]・櫛橋幸民[1)2)3)]
小林一女[2)]・嶋根俊和[1)2)3)]

1）昭和大学頭頸部腫瘍センター
2）昭和大学医学部耳鼻咽喉科学講座
3）昭和大学歯学部口腔外科学講座口腔腫瘍外科学部門

ヒト乳頭腫ウイルス（human papilloma virus HPV）関連中咽頭癌は，その予後が良好であることが知られていて 2017 年に改訂された新 TNM 分類（UICC/AJCC 第 8 版）では p16 免疫染色によって陽性と判断された HPV 関連中咽頭癌と陰性と判断された HPV 非関連中咽頭癌と明確に分類されている．以降，様々な施設で p16 の検出が積極的に行われ p16 陽性例に対する治療の個別化や低侵襲化が議論されている．今回我々は，2014 年から 2019 年の間に当科で一次治療を行った全中咽頭癌 39 症例に対して p16 免疫染色を行い臨床的に検討した．症例の内訳は男女比 28 対 11，年齢の中央値は 63 歳，平均値は 64.1 歳であった．亜部位は側壁が 22 例，上壁 11 例，前壁 3 例，後壁 3 例であった．p16 陽性は 13 例，p16 陰性は 26 例であった．一次治療は外科的切除が 13 例，セツキシマブ併用放射線療法が 9 例，シスプラチン併用放射線療法が 16 例，放射線単独療法が 1 例であった．このうち，2019 年 4 月の時点で死亡した症例は 8 例で，p16 陽性中咽頭癌で 2 例（原病死が 1 例，他病死が 1 例），p16 陰性中咽頭癌は 6 例（原病死が 5 例，他病死が 1 例）であった．これらのデータをもとに p16 発現の有無による生存率の比較，UICC/AJCC 第 7 版分類と第 8 版分類での病期毎の生存率の比較，Brinkman Index との関連についても検討したので報告する．

75. 中咽頭癌予後因子としての modified Glasgow prognostic score の有用性について

○井内寛之・川畠雅樹・黒野祐一

鹿児島大学耳鼻咽喉科・頭頸部外科

【はじめに】2017 年に TNM 分類は大幅に改定され，HPV 関連中咽頭癌は独立した項目として分類された．さらに，新 TNM 分類では予後群分類が新しく導入された．しかし，modified Glasgow prognostic score（mGPS）や好中球 / リンパ球比（NLR）等の Inflammation based prognostic score については言及されていない．そこで，今回は中咽頭癌症例を対象に mGPS が他の予後予測因子と比較することで，その有用性について検討した．【対象と方法】2009 年～2018 年に放射線化学療法または手術加療を施行した中咽頭扁平上皮癌 68 例を対象とした．mGPS は加療前に測定した血液検査を使用した．予後予測因子として HPV と N を mGPS の比較対象とした．【結果】全症例の年齢の中央値は 65 歳，男性 / 女性：61/7 例，部位は側壁 / 前壁 / 上壁：51/13/4 例，病理病期：Ⅰ/Ⅱ/Ⅲ/Ⅳ期：20/11/10/27 例であった．mGPS 0/1/2：46/16/6 例であり，5 年全生存率は mGPS 0/1/2：83.2%/0%/0% であった．また，N 0/1/2, 3：15/25/28 例であり，5 年全生存率は N 0/1/2, 3：80%/79.4%/36.1%であった．さらに HPV 陽性 / 陰性：31/37 例であり，5 年全生存率は陽性 / 陰性：62.2%/72.3%であった．5 年全生存率における多変量解析では mGPS のみが独立した予後因子であった．【まとめ】中咽頭癌症例において mGPS は有用な予後予測因子であることが示唆された．しかし，単施設の後ろ向き検討であるため，さらなる検討が必要である．

76. 中咽頭癌における旧・新分類からみた予後

○鈴木英佑・寺田哲也・野呂恵起・東野正明
粟飯原輝人・河田　了

大阪医科大学附属病院

欧米の国際多施設コホート研究の結果から HPV 陽性の中咽頭癌は従来の TNM 分類よりも HPV の status がはるかに強い予後因子である事が報告された．UICC 第 8 版の TNM 分類においても HPV の status によって N 分類が大きく変化した．そこで今回，平成 11 年 9 月～平成 30 年 10 月の 20 年間で，当科で経験した中咽頭扁平上皮癌症例において，後方視的に p16 を調べた症例 153 例を対象とし，陽性率の検討，当科での新旧分類規約別での治療成績について検討することとした．当科での p16 陽性症例は 64/153 例の 41.8%に認めた．これらを対象期間の前半 10 年と後半 10 年での比較も行った．p16 陰性中咽頭癌に対する N 分類は第 7 版に加えて節外浸潤の有無が盛り込まれたのみであるが，p16 陽性中咽頭癌では従来の N 分類と大きく変化し，第 7 版の N1 から N2b までが第 8 版では N1 に集約された．これにより大幅な down stage となったことを受け，当科での p16 陽性症例 64 例を UICC 第 7 版，8 版で T 分類，N 分類，stage 別に分類し，5 年生存率からみた予後について検討した．以上に若干の文献的考察を踏まえ，発表する．

77. 再発下咽頭癌に対するニボルマブ療法後に化学療法を行った１例

○岡崎慎一[1)]・野内雄介[1)]・岡崎　雅[2)]・天野彰子[2)]

1）日本海総合病院耳鼻咽喉・頭頸部外科
2）山形大学医学部耳鼻咽喉・頭頸部外科学講座

CheckMate141 試験でプラチナ抵抗性再発・転移頭頸部扁平上皮癌に対しするニボルマブの有効性が明らかとなり，本邦でも 2017 年 3 月より，ニボルマブが再発又は遠隔転移を有する頭頸部癌に対する薬事承認を得た．ニボルマブの使用経験が各施設より報告され，治療効果についての検討がなされる中で，ニボルマブ投与後に PD となった症例に対し，化学療法を行い効果が認められた報告が散見される．今回我々は，再発下咽頭癌に対し，ニボルマブ療法を行い PD となり，化学療法を行った症例を経験したので，治療経過につき，文献的考察を加えて報告する．症例は 50 代男性．下咽頭癌（輪状後部, cT2N2bM0, SCC）に対し，化学放射線療法を施行．その後，頸部リンパ節再発を認め，ニボルマブ治療を開始．15 コース施行後，画像評価で PD の判定となり，セツキシマブ＋パクリタキセル療法を開始した．現在も投与継続中であり，治療効果や問題点につき検討する．

78. 下咽頭癌放射線治療後再発の救済手術として ELPS と皮弁再建の Hybrid 手術を行った１例

○吉田重和・佐藤宏樹・勝部泰彰・清水　顕
塚原清彰

東京医科大学耳鼻咽喉科・頭頸部外科学分野

Endoscopic Laryngopharyngeal surgery（ELPS）は，頭頸部表在癌に対する経口的切除法として近年普及してきた．ELPS は表在癌の治療だけでなく，下咽頭・喉頭癌の放射線治療後局所再発に対する喉頭温存療法としても有用である．しかし，放射線治療後の ELPS を含めた経口的救済手術においては深頸部感染や，頸動脈への感染による頸動脈破裂といった非常に重篤な合併症の報告もあり，適応は慎重に判断すべきである．我々は，下咽頭癌放射線治療後局所再発に対する救済手術として，ELPS と皮弁再建の Hybrid 手術を行ったので報告する．症例は 68 歳男性．下咽頭癌 cT4aN2bM0 の診断で導入化学療法を施行．治療効果 PR となり根治治療として放射線療法を施行した．2 ヵ月後の評価で原発および頸部リンパ節再発を認め rT1N1 と診断した．治療方針に関して喉頭温存の強い希望があった．経口的切除と頸部郭清により根治切除の可能性はあったが，病変の深部切除が不十分になる可能性があり，術後の深頸部感染のリスクが高いと判断し，ELPS と皮弁再建の hybrid 手術を行う方針とした．頸部郭清術を施行後，佐藤式彎曲型喉頭鏡で下咽頭を展開し，拡大内視鏡下で全周切開を行い，咽頭腔側と頸部外切開側から下咽頭収縮筋を切除した．切除後遊離前腕皮弁を用いて粘膜側の再建を行い，大胸筋皮弁の筋体を用いて前腕皮弁縫合部の被覆を行い裏打ちとした．術後 2 週間から経口摂取を開始し，術後 3 週間で常食摂取を行い合併症なく退院となった．一般的に放射線治療後は組織の瘢痕・浮腫により術後合併症が増加すると言われており，経口的救済手術では粘膜の上皮化が新鮮例に比べ有意に延長するとの報告がある．また，深頸部感染等の重篤な合併症が報告されている．経口的救済手術に皮弁再建を併用する hybrid 手術は，喉頭および機能の温存が可能であり，深頸部感染症を予防する術式の一つとして有用であると考えられる．

79. 診断・治療に苦慮した下咽頭癌副咽頭間隙リンパ節転移の一例

○蓑田理彦・伊東山舞・折田頼尚

熊本大学病院耳鼻咽喉科・頭頸部外科

頭頸部腫瘍全体の中で，副咽頭間隙腫瘍は0.5％程度と比較的稀である．その9割は良性腫瘍で，唾液腺や神経組織等に由来する非上皮性腫瘍が殆どを占める．今回，副咽頭間隙腫瘍の診断で当科へ紹介されたものの，確定診断と治療に難渋した症例を経験したため報告する．

症例は69歳男性．某年X月に右側頸部痛を自覚し，近医内科で上部消化管内視鏡検査：GFを含む精査を行われたが，診断には至らなかった．X＋3月に再度内科を受診し，頭部MRIにて右副咽頭間隙腫瘍を指摘され，他病院の耳鼻咽喉科へ紹介となった．右耳管開口部付近より生検されるも確定診断はつかず，やがて多発脳神経麻痺（舌咽神経，迷走神経，舌下神経），及びホルネル症候群を認めるようになった．X＋4月に当科を紹介受診されたが，唾液貯留により，喉頭内視鏡検査での詳細な咽喉頭観察は困難であった．この頃より迷走神経反射と思われる失神発作や誤嚥を繰り返すようになった．X＋5月に頸部外切開による全身麻酔下生検を行い，扁平上皮癌のリンパ節転移の診断となった．直達喉頭鏡検査を追加したところ，下咽頭後壁にT3相当の原発巣を確認した．転移リンパ節の内頸動脈浸潤のため，治癒切除は困難と判断し，化学放射線療法の方針とした．しかし，その後も嚥下性肺炎を繰り返すため，放射線単独照射へと変更した．しかしながら，腫瘍の縮小は得られず，治療終了とともに緩和ケアへ移行した．

本症例は症状出現から診断まで5ヵ月を要し，その間に全身状態が悪化したため，強度の高い治療を選択できなかった．原発巣は浅く広がる病変であり，MRIでの同定は一貫して困難であった．前医でGF実施後であったため，咽頭病変は無いものと判断していたが，一般的なGF観察では咽頭の小病変を見逃すことも珍しくないことを考慮し，再検査をすべきであった．副咽頭間隙腫瘍には，稀ながらもSCC転移が存在することを念頭に，精査を行う必要があったと考えさせられた．

80. 当院で治療した咽頭表在癌の臨床的検討

○佐藤満雄・北野睦三・土井勝美

近畿大学病院耳鼻咽喉科

下咽頭癌は疼痛や嚥下困難などの症状が初期には顕在化しないため，進行した状態で診断されることが多い．しかし，近年，NBI（Narrow Band Imaging）などの画像強調観察技術の進歩や重複癌に対する消化器内視鏡医の意識変容に伴い，咽頭領域の早期病変の発見率は向上してきている．治療は主に経口的下咽頭癌部分切除術であり，我々の施設では消化器内視鏡医と共同でELPS（endoscopic laryngo-pharyngeal surgery）を行っている．今回我々は，2015年4月から2018年6月までに，当院でELPSを行なった咽頭癌表在癌の18例を対象に，後方視的に検討を行なった．対象症例の内訳は，全例が男性で，初診時年齢の中央値は72歳（60-82歳）と高齢であった．診断の契機は16例（89％）が上部消化管内視鏡検査によるもので，2例のみ咽喉頭の電子内視鏡検査であった．このような経緯のため，食道や胃の重複癌は17例（94％）と高頻度で認められた．なお，残りの1例も異時性に舌癌を発症している．頸部リンパ節転移は1例のみ認められたが，救済手術が可能であった．

現時点では，原疾患による死亡例はなく，咽頭表在癌はこれまでの報告通り，早期診断ができれば疾患特異的生存率は良好と考える．症例数が少なく，さらなる検討が必要だが，field cancerization の概念に基づき，頭頸部癌や上部消化器癌患者には，modified Killian法による下咽頭の観察や経口的な内視鏡の挿入など，耳鼻咽喉科医からも早期発見に努めることが重要と考える．

81. 近年の当科における再発転移頭頸部癌患者に対する化学療法について

○堀　健志・沖中洋介・山下裕司

山口大学大学院医学系研究科耳鼻咽喉科

がん免疫療法は，過去30年間で飛躍的な進歩を遂げている治療法であり，ワクチンやサイトカイン，モノクローナル抗体，免疫チェックポイント阻害剤など様々な種類の薬剤が存在する．この免疫療法はがん治療における4つ目の柱として近年適応が拡大傾向にあり，2017年に頭頸部領域のがんに対する薬事承認され臨床現場において使用されてきた．NCCN Guidelines version 2. 2018において，再発や手術不能例および転移癌症例におけるセカンドラインとしてcategory 1でNivolumabが明記されているが，他の領域ではすでに初回治療からの免疫チェックポイント阻害薬導入が開始となっていること，抗PD-1抗体の効果に関する報告が増えていることなどなどから，今後頭頸部領域においても使用方法などが変化し改良されていくものと考える．当科でも基本的には他施設同様先述した頭頸部癌診療ガイドラインおよびNCCNガイドラインを参考に，各症例の状況に応じた加療を行なってきたが，Nivolumabの承認後より再発転移症例に対する治療法が変化してきている．すなわち，Nivolumabを有効に活用することが患者のOSのみならずQOLの維持改善に繋がる経験が増えてきたため，どのようにすれば疲弊させることなく治療継続していくことが可能かという点が非常に重要であると考え治療プランを組むことが増えてきている．今回我々は，当科で初回治療を行なった後2017年から現在に至る期間で再発あるいは転移を来し，化学療法を選択した頭頸部癌症例について検討した．上記を満たす症例のうち，検討に用いた症例は下咽頭癌14例，中咽頭癌3例，他3例の計20例で，うち10例でNivolumabを投与している．長期間経過が終えている症例もあれば単回投与に終わっている症例もあり様々である．これらについて，文献的考察を踏まえ報告する．

82. 上行咽頭動脈仮性動脈瘤により上咽頭出血をきたした1例

○伊藤有紀・北村拓朗・鈴木秀明

産業医科大学医学部耳鼻咽喉科・頭頸部外科

頭蓋外動脈瘤はまれな疾患で，内頸動脈や総頸動脈に形成されることが多く，その他の血管に形成される例は少ない．今回われわれは上行咽頭動脈仮性動脈瘤による上咽頭出血に対して血管塞栓術を行った症例を経験したので報告する．

【症例】56歳，男性．既往歴：糖尿病，両滲出性中耳炎，慢性副鼻腔炎治療後．また，5年前に交通事故による頸椎捻挫の既往がある．現病歴：当科初診2ヵ月前からたびたび鼻出血していた．大量の鼻出血があり，前医耳鼻科受診し，止血困難であったため，当科を紹介された．初診時所見：両耳管扁桃は肥大し，左耳管扁桃の裏面から拍動性の出血が認められた．頸部リンパ節腫脹はなかった．左鼓膜には血清の浸出液貯留が認められた．画像所見：造影CT上，明らかな造影剤の血管外漏出像や仮性動脈瘤は認められなかった．両側耳管扁桃の腫大はあるが，周囲への浸潤を疑う所見はなかった．また，有意なリンパ節腫大はなかった．

【臨床経過】鼻腔内からの圧迫止血を試みたが，止血困難であり，放射線科に血管塞栓術を依頼した．血管造影の結果，上行咽頭動脈咽頭枝仮性動脈瘤が認められ，塞栓術により止血された．塞栓術後は再出血なく経過した．貧血は認められたが，輸血は必要なかった．止血確認後，悪性腫瘍除外目的で耳管扁桃の生検を行ったが，悪性所見はなかった．

【考察】上行咽頭仮性動脈瘤からの止血困難な上咽頭出血を経験した．頭蓋外動脈瘤は動脈硬化性，外傷性，炎症性などの原因で起こるとされている．本症例は明らかな原因は不明だが，鼻出血出現5年前に頸部の外傷歴があり，遅発性に仮性動脈瘤が形成された可能性がある．

【結語】上咽頭外側からの動脈性出血を認めた場合には本症例のような上行咽頭動脈からの出血も念頭に置き，塞栓術を含めた早期の対応を検討する必要がある．

83. 舌梗塞の１例

○永尾　光・木戸脇尚子

市立大津市民病院耳鼻咽喉科

舌は舌動脈をはじめ多くの血流支配を受けるため虚血性疾患は少ないとされるが，今回，舌梗塞の症例を経験したので報告する．【症例】76 歳男性．【既往歴】高血圧症，高脂血症，脳梗塞，腹部大動脈瘤があり，アスピリン，イコサペントといった抗血小板薬を服薬．【主訴】舌痛．【現病歴】某日，舌右側のしびれ出現，その後，舌右側が変色して痛みも伴ったために当院救急部を受診．舌の右半分が青色に変色しており，舌の血管障害と考えられた．脳神経外科や血管外科にカテーテル治療が打診されたが，いずれも適応なしの判断であり，当科に診察依頼となった．疼痛のため経口摂取困難であったため入院とした．【検査】血液生化学検査では軽度炎症反応の上昇，クレアチンキナーゼの著明上昇を認めた．頸部血管造影 CT では右総頸動脈分枝部に血栓形成を認め舌動脈描出は不良であった．右総頸動脈の分枝部以遠は閉塞しており，舌には椎骨動脈系からの側副路が確認できた．【経過】鎮痛剤と持参の抗血小板薬にて経過観察としたが，入院３日目には舌右側は著明に腫大し表面は壊死を伴った．舌可動性も低下し構音障害を呈した．口腔底にも浮腫を伴ってきた．そこで，口腔浮腫に対してステロイドの点滴治療，壊死については歯科口腔外科にて処置を依頼した．さらに血流改善を目指してプロスタグランジン製剤の点滴とサルポグレラート塩酸塩の内服を開始した．治療開始５日目頃より腫脹は改善傾向で，７日目頃に舌可動性も回復してきた．その後は飲食も可能となり，壊死組織は徐々に肉芽組織に置換されていった．治療開始 20 日目に退院となり，外来でサルポグレラート塩酸塩の内服継続中である．【考察】渉猟しえた限り本邦での舌梗塞の報告は２例のみで，耳鼻咽喉科からの報告は渉猟できなかった．口演では本症例での発症機序，血管内治療の適応を含む治療法の選択，外来での経過などにつき報告する．

84. 口腔咽頭腫瘤として出現した内頸動脈蛇行症例の検討

○細川誠二[1)]・曽根大貴[1)]・山田智史[1)]・岡村　純[2)]
峯田周幸[1)]

1）浜松医科大学耳鼻咽喉科・頭頸部外科
2）聖隷浜松病院耳鼻咽喉科・頭頸部外科

咽喉頭異常感症は，日常診療においてしばしば遭遇する疾患であるが，その原因がはっきりしないことは多い．今回我々はその原因の一つと思われる内頸動脈の走行異常（蛇行症）を経験したので報告する．症例１は，86 歳の女性．数ヵ月前から持続する，のどの違和感にて受診した．咽喉頭内視鏡検査で，右中咽頭後壁に拍動を伴う腫瘤を認めた．頸部造影 CT および MRI を施行したところ，右内頸動脈の走行異常がみとめられ，内頸動脈蛇行症と診断した．症例２は，76 歳女性．数週間前から持続する，のどの違和感にて受診した．腫瘤の粘膜表面は平滑であり，頸部の腫瘤も触知しなかった．頸部造影 CT および MRI を施行したところ，右内頸動脈の走行異常がみとめられ，扁桃の高さで中咽頭に突出していた．症例３は，63 歳の女性．数ヵ月前から続く，のどのつかえ感で当科を受診した．咽喉頭内視鏡検査で，右中咽頭後壁に拍動を伴う腫瘤を認めた．頸部造影 CT および MRI を施行したところ，右内頸動脈の走行異常がみとめられた．症例４は，70 歳女性．左特発性声帯麻痺で受診した際に，喉頭内視鏡検査で中咽頭後壁に拍動性腫瘤を認めた．声帯麻痺の精査のため撮影した頸胸部造影 CT にて，右内頸動脈蛇行症を認めた．症例５は，66 歳男性．喉頭癌 T1bN0M0 の診断で放射線治療を行った患者である．喉頭腫瘍の診察時に右中咽頭後壁の拍動性腫瘤を認め，喉頭癌治療前の画像検査にて右内頸動脈蛇行症と診断された．症例６は，82 歳女性．甲状腺腫瘍の手術のため紹介受診となった．術前の，喉頭内視鏡検査で中咽頭後壁に拍動性腫瘤を認めた．頸部造影 CT 検査で右が優位な内頸動脈蛇行症を認めた．本症は，アデノイドや口蓋扁桃手術における大出血の報告例もあり本症の危険性を耳鼻咽喉科医は熟知し，咽頭後壁の膨隆に対して穿刺，生検等を行う場合には拍動の有無に注意しなければいけない．

85. 口腔内 NBI 観察の有用性 ―食道癌症例 2835 症例の検討から

○渡邉昭仁

恵佑会札幌病院耳鼻咽喉科・頭頸部外科

【はじめに】頭頸部表在癌診断の多くは下咽頭領域で発見され報告されてきた．これは上部消化管内視鏡検査の際に診断されることが多くなったことも一つの大きな要因であると思われる．我々は口腔内に発生する癌も早期診断が可能と考え NBI 電子スコープを用いた口腔内観察も継続的に行ってきた．今回，当院で行なっている頭頸部癌スクリーニング方法を示すと共に，口腔内観察に焦点を当て検討を行ったので報告する．【対象と検討方法】検討対象は 2018 年までに当院で治療された食道癌症例 2,835 例を検討対象とした．NBI を用いた頭頸部癌スクリーニング方法は食道癌の治療前，さらには治療後 6 ヵ月毎に行うようにしてきた．観察方法は口腔内に NBI 電子スコープを入れ，軟口蓋から口蓋垂を観察し，ついで扁桃からその周囲，頬粘膜，舌から口腔底を観るようにしている．その後に鼻腔に挿入し，上咽頭から中咽頭・下咽頭そして喉頭を観察する．【結果】このような頭頸部癌スクリーニングで診断された口腔癌は 93 症例（93 口腔癌症例 /2,835 食道癌症例 = 3.3%）であった．さらにこれらの多くは早期の癌が多かった．【考察とまとめ】NBI 内視鏡の普及と表在癌に対する認識が広まったことで，下咽頭・中咽頭領域で表在癌診断が数多く報告されるようになった．しかしながら，口腔領域での報告は少ない．口腔領域も咽頭と同様に field cancerization の一つの領域であり，重要な亜部位の一つである．今回の食道癌症例の検討でも 3%を超える症例で口腔癌が診断されており，頭頸部外科医として再度認識を新たにすべき検査方法ではないかと思われた．

86. 口腔多発癌症例の臨床的検討

○益田昌吾・安松隆治・中川尚志

九州大学医学部耳鼻咽喉科

頭頸部癌の診断や治療技術の進歩により，多発癌に遭遇する機会は年々増加傾向にある．しかしながら，口腔内の複数の亜部位に同時性，または異時性に発生する口腔多発癌では，診断や治療に難渋することも少なくない．口腔多発癌においては，これまで口腔外科領域からの報告はしばしば散見されるが，耳鼻咽喉科，頭頸部外科領域からの報告は少なく，今回その臨床的特徴を明らかにするため検討を行ったので報告する．

2008 年 8 月から 2019 年 4 月まで当科で治療を行った口腔扁平上皮癌患者 283 例のうち口腔多発癌と診断した 21 例（7.4%）を対象に retrospective に検討を行った．口腔多発癌の診断基準は，過去の報告を参考に（1）UICC 分類による部位が異なる，（2）同名部位では反対側に認められる，（3）同側性の場合では，2 つの病巣間に連続性がなく，臨床的に 1.5cm 以上離れている，（4）病理組織学的に各々が癌であることが確認されているものとした．性別は，男性 10 例，女性 11 例，第 1 癌診断時の年齢は平均 55.9 歳であった．同時性癌は 2 例，異時性癌は 18 例，同・異時性癌は 1 例であった．亜部位別では全 54 病巣中，舌が 17 病巣と最多で，頬粘膜 12 病巣，下歯肉 10 病巣，口腔底 8 病巣，上歯肉 6 病巣，硬口蓋 1 病巣と続いた．T 分類については，T1 22 病巣，T2 24 病巣，T3 2 例，T4a 6 例，頸部リンパ節転移については 9 病巣，遠隔転移はいずれも認めず，早期癌が多い傾向にあった．初期治療は，手術が 43 病巣，放射線治療が 8 病巣，化学療法が 2 病巣であった．転帰は生存が 16 例，T 死 1 例，N 死 1 例，他因死 3 例であった．

今回の検討では，口腔癌における多発癌の発生頻度や TNM 分類の割合などは過去の報告と概ね相違ない結果であった．口腔多発癌では第 2 癌，第 3 癌と続発する間隔が長期に及ぶ事が知られており，一般的な口腔癌よりも観察期間を延長する必要性が示唆された．

87. 口腔癌症例の検討
―深達度からみた旧分類と新分類の比較―

○野呂恵起・鈴木英佑・東野正明・粟飯原輝人
寺田哲也・河田　了

大阪医科大学耳鼻咽喉科・頭頸部外科

UICC 第 8 版では口腔癌の T 分類に腫瘍の最大径で示される大きさの規定だけではなく，深達度の規定が取り入れられることとなった．当科では主に軟部組織の描出に優れた MRI を深達度の術前評価に用いることとしている．深達度を考慮すると，旧分類 T1 の症例で深達度が 5mm を超える症例は新分類で T2 となり，旧分類 T2 の症例で深達度が 10mm を超える症例は新分類で T3 となる．そこで今回の検討では深達度の観点から口腔癌，特に舌癌の手術施行症例の経過について旧分類と新分類とで比較検討することとした．　対象は平成 11 年から平成 31 年の約 20 年間で大阪医科大学耳鼻咽喉科・頭頸部外科において初回治療を行い，深達度の評価が可能であった cN0 の舌癌症例 60 例である．旧分類で cT1 とされる 10 例のうち 7 例（70%）が新分類で T2 となり，旧分類で cT2 とされる 34 例のうち 19 例（56%）が新分類で T3 となった．旧分類 cT2，新分類では cT3 となる 19 例のうち 3 例（16%）で後発リンパ節転移が認められ，それぞれの深達度は 12mm，13mm，17mm であった．当科ではこれまで旧分類 cT2N0 症例に対しては，予防的に患側の肩甲舌骨筋上頸部郭清術（SOHND）を施行してきた．また術中に迅速診断を用いて，リンパ節転移陽性の場合には全頸部郭清術にそのまま移行してきた．旧分類 cT2 で深達度が 10mm を超える症例（新分類で T3）に関しては，後発リンパ節転移をきたしやすく，頸部制御のためにも積極的に頸部郭清術を行うことが必要であると考えられる．

88. 当科における上歯肉癌の検討

○藤澤琢郎・阪上智史・清水皆貴・福井研太
八木正夫・岩井　大

関西医科大学

上歯肉癌は口腔癌のうち 5%程度と決して多くを占める疾患ではない．可視範囲内に腫瘍が発生するため，早期に発見されることも多いが，進行癌では鼻腔や上顎洞など上方に進展したり翼突筋など後方進展を来すことも少なくない．治療は口腔癌であることから，手術が選択されることがほとんどであるが，T3，T4 症例では上顎骨や翼状突起なども手術操作の範囲となるため鼻副鼻腔癌の取り扱いに類似する点も多い．2006 年 1 月より 2018 年 12 月までに当院にて治療を行なった上歯肉癌症例は 33 例で，男女比は 17：16，平均年齢は 71.5 歳であった．Stage Ⅰが 4 例，Ⅱが 10 例，Ⅲが 3 例，Ⅳが 16 例で Stage Ⅳの進行癌を比較的多く認めた．手術加療を行なった症例は 31 例で，2 例は手術を希望しないため放射線治療単独もしくは化学放射線治療のみを行なっている．今回我々はこれらの症例における治療法や予後について検討を行なった．

89. 頬脂肪体を用いて再建を行った口腔癌の１症例

○村上　怜

京都第二赤十字病院耳鼻咽喉科・気管食道外科

頬脂肪体は上顎突起と下顎骨・頬骨の間に存在する脂肪塊で，個体の体重や栄養状態に関わらずほぼ一定であるため，口腔腫瘍切除後の欠損部の再建に使用可能である．頬脂肪体による再建は，局所移植弁であることから，微小血管吻合を伴う遊離組織移植に比べ簡便であり低侵襲であり，血行も安定していることから口腔内の小範囲の欠損に対して有用である．今回われわれは耐術能が高くない口腔癌の切除後の欠損部に対して頬脂肪体を用いた再建を行い良好な結果を得たので報告する．

症例は65歳男性．既往にCOPD（Ⅲ期）あり．PS2．口腔内から少量の出血があり近医受診，臼後部に腫瘍性病変を認め，精査目的に当科紹介．左臼後部癌（SCC cT4aN2aM0）で内側翼突筋前縁への浸潤も疑われた．安全域をつけて腫瘍を経口的に切除，左頸部郭清術を行った．臼後部歯肉頬粘膜移行部を切開し，脂肪体を引き出し切除後の欠損部に充填・縫合した後フィブリン糊でPGAシート貼付した．術後12日目より経口摂取を開始した．術後約２ヵ月で頬脂肪体は口腔粘膜で被覆された．永久病理標本外側の安全域が不十分の疑いがあったため頸部を含めて術後照射66Gyを行ったが移植部のトラブルもなく，術後半年経過し再発を認めていない．

90. 舌骨下筋皮弁による再建が有用であった口腔癌の３症例

○倉上和也・小池修治・鎌田恭平・大澤　悠

山形県立中央病院頭頸部・耳鼻咽喉科

高齢化が進んでいる現在，高齢に伴う体力低下や併存疾患のため，血行再建を要する遊離皮弁を用いた長時間の再建手術が難しい症例も増えてきているのが現状である．そのため近年，遊離皮弁再建と比較し血行が安定しており手術時間の短縮が望める有茎皮弁による再建が見直されてきている．舌骨下筋皮弁を用いた有茎皮弁再建は約40年前に考案された術式であるが，本邦における報告は多くはない．舌骨下筋皮弁は，血行が安定している上に，比較的広範な欠損を再建することが可能であるため，簡便で低侵襲な再建法であると考えられる．今回我々は，口腔癌３症例に対して舌骨下筋皮弁による再建を行い，良好な結果が得られたため，詳細を報告する．

症例１は82歳男性，下顎歯肉癌cT4aN0M0．脳梗塞の既往があり高齢でもあることから，有茎皮弁による再建の方針とした．下顎骨辺縁切除および頸部郭清術，歯科によるプレート補強を施行し，舌骨下筋皮弁を用いた再建を施行した．術後皮島の一部脱落を認めたが筋体は生着し問題なく経過している．症例２は75歳男性，口腔底癌cT1N1M0．口腔底腫瘍切除および頸部郭清術を施行した．原発巣切除による口腔底欠損部に対し，舌骨下筋皮弁による再建を施行し，術後皮弁の脱落等を認めず経過良好である．症例３は78歳女性，舌癌cT2N0M0．病変が内向型であり増大傾向を認めたことから比較的広範な再建が必要と考えられた．舌部分切除および頸部郭清術を施行し，舌骨下筋皮弁を用いて舌および口腔底の欠損部を再建した．皮弁の生着も良好であり，術後問題なく経過している．

91. 当院での局所皮弁を用いた再建手術症例の後方視的検討

○大澤　悠・小池修治・倉上和也

山形県立中央病院頭頸部・耳鼻咽喉科

局所皮弁による頭頸部再建は遊離皮弁を別途確保する人員や顕微鏡下血管吻合手技を要しないため，手術時間の短縮面で有利である．高齢社会の進行に伴い，手術適応を考慮される症例も高齢化が進む一方で，耐術能が問題となるケースは少なくない．そのような現状を反映しているためか，比較的低侵襲に行える局所皮弁による頭頸部再建の手術報告が近年増加している．今回，我々は2015年10月～2019年4月に当科にて口腔咽頭腫瘍に対し局所皮弁を用いて再建手術を施行した15例について後方視的検討を行った．各症例の手術時年齢は42歳～82歳（平均値69.5歳，中央値75歳）．性別は男性6名，女性9名．原発部位は上顎歯肉癌2名，下顎歯肉癌 3名（うち先行手術歴あり1名），舌癌5名，下咽頭癌2名，口腔底癌2名，下口唇癌1名．再建に用いた皮弁は頬脂肪体皮弁2例，顎二腹筋皮弁4例，舌骨下筋皮弁3例，歯肉粘膜皮弁1例，広頸筋皮弁1例，咽頭気管皮弁2例，胸鎖乳突筋皮弁1例，staircase flapによる下口唇再建1例．平均手術時間は4時間15分（37分～7時間21分）．手術日～2019年4月30日までの術後観察期間は平均582日（18日～1420日）．術後経過観察中，術前病期診断cT2N2bM0の2症例（舌癌，上歯肉癌）が遠隔再発転移により死亡したが，いずれの症例においても皮弁の生着は良好で周術期関連死，局所再発，壊死等による再手術は現在まで経験していない．局所皮弁を用いた再建法の有用性について，若干の文献的考察を加えて報告する．

92. 広範な静脈塞栓症を生じた舌癌後発リンパ節転移の1例

○岡崎　雅・野田大介・千田邦明・荒木直人
天野真太郎・欠畑誠治

山形大学医学部耳鼻咽喉・頭頸部外科

頸部悪性腫瘍による内頸静脈血栓症や腫瘍塞栓はしばしば経験する．左内頸静脈から鎖骨下，無名静脈にわたる広範な塞栓症を生じ，腫瘍塞栓か否か鑑別困難で治療方針決定に難渋した1例を経験したので報告する．症例は36歳の男性，X-7年に他科で早期舌癌に対して舌部分切除を施行された．X年9月左頸部腫脹，左上肢の痺れを自覚，症状の増悪を認め，10月に当院を受診し，CTで左頸部腫瘤と左内頸静脈から鎖骨下，無名静脈に及ぶ塞栓病変を指摘され，11月に当科紹介となった．初診時に左中頸部の腫瘤と左上肢の浮腫，鈍痛を認め，血栓塞栓症を疑い即日入院のうえ血栓溶解療法を開始した．左頸部腫瘤より行った穿刺吸引細胞診の結果は扁平上皮癌であり，PET/CTでは無名静脈内の塞栓病変までFDGの軽度集積を認めた（当該病変以外にはFDG集積を認めず）．キャンサーボードでは腫瘍塞栓の可能性も否定できず，化学放射線療法は照射範囲の限局化が免れず根治性が担保できないため，手術を行う結論に至った．胸部外科と合同で左根治的頸部郭清術と左鎖骨下，無名静脈合併切除を行った．無名静脈および鎖骨下静脈の断端と塞栓物をそれぞれ迅速病理検査に提出したが，悪性所見を認めなかった．永久病理ではリンパ節と接していた範囲の内頸静脈壁に腫瘍浸潤を認めたが，無名静脈，鎖骨下静脈の塞栓物は炎症性肉芽であった．術後にシスプラチン併用の放射線治療を行い，現在経過観察中である．

93. 軟口蓋粘膜下に転移した腎細胞癌の１例

○天野真太郎・野田大介・岡崎　雅・千田邦明
荒木直人・欠畑誠治

山形大学医学部附属病院耳鼻咽喉・頭頸部外科

腎細胞癌は主に血行性に転移をきたすことで知られているが，その転移先は肺や骨，肝臓が多く，口腔領域への転移は稀である．その一方で，顎口腔領域に生じる悪性腫瘍は多くが口腔原発であり転移性腫瘍は全口腔悪性腫瘍の1〜3%を占めるに過ぎない．中でも腎細胞癌の軟口蓋転移の報告は極めて稀であり本邦では数例の報告にとどまる．今回我々は極めて稀な軟口蓋粘膜下へ転移した腎細胞癌の１例を経験したため，これに若干の文献的考察を加えて報告する．症例は65歳男性，口腔の違和感を主訴に当科を受診した．元々既往として右腎細胞癌に対して５年２ヵ月前に右腎臓摘出術を行っている患者であり，術後４年11ヵ月後のCT検査で腎細胞癌の多発肺転移を指摘され，インターフェロンによる治療を受けていた．来院時，左軟口蓋粘膜下に可動性良好で表面平滑な３センチ程度の腫瘍を触知し，粘膜面は正常であった．穿刺吸引細胞診では診断には至らず，術前の造影MRIでは拡散強調画像で高信号域を認めず悪性腫瘍の可能性はそこまで高くないと考えられた．直近のPET検査でも軟口蓋にFDGの集積は認めなかった．確定診断をつける目的で，当科で全身麻酔下に軟口蓋腫瘍摘出術を行った．術中の所見としては腫瘍周囲の癒着は少なかったが，細い血管構造に富む印象であった．術後の病理検査で摘出標本より腎細胞癌に類似した淡明な細胞質を持つ腫瘍細胞の増殖を認めたため，腎細胞癌の転移と考えられた．今後は追加治療について泌尿器科を中心に協議していくものと思われる．本症例の様に転移性悪性腫瘍が軟口蓋の粘膜下に発生した報告は渉猟し得なかった．今後の日常診療で軟口蓋腫瘍を認めた際は，粘膜面が正常であったとしても，悪性腫瘍の可能性に注意すべきだと考えられた．

94. 頬部粘膜下に再発病変をきたした悪性リンパ腫の１例を経験して

○中里　瑛[1]・赤荻勝一[1]・將積日出夫[2]

1）富山赤十字病院耳鼻いんこう科
2）富山大学附属病院耳鼻咽喉科頭頸部外科

頭頸部領域は悪性リンパ腫の好発部位であり，頸部リンパ節および咽頭扁桃領域での発生頻度が多い．一方で，顎口腔のいわゆる節外性組織での発生頻度は少ないといわれている．今回われわれは，非ホジキンリンパ腫（びまん性大細胞型Ｂ細胞リンパ腫）の全身加療後に節外性組織である頬部粘膜下に再発病変を発生した症例を経験したので考察等をふまえて報告する．

95. 唾液腺導管癌の肺転移に対しパクリタキセル，セツキシマブ併用療法が著効した１例

○西　秀昭

佐世保市総合医療センター耳鼻いんこう科

頭頸部癌に対する化学療法は分子標的薬や免疫チェックポイント阻害薬の導入により選択の幅が広がり，臨床試験においても有効性が示されている．しかし唾液腺癌は全癌の0.2%，頭頸部癌の8%を占めると報告されている希少癌の１つで，さらにその中で20数種類の組織型に分類されるため，症例数が少なく大規模比較試験を行うことが難しい．このため明確なエビデンスをもった治療方針が確立していない．唾液腺導管癌は2014年がん登録データによると本邦158施設による大唾液腺癌565例のうち17%を占めており，高率に再発や頸部リンパ節転移，遠隔転移をきたす予後不良な疾患とされている．

今回われわれは肺転移を伴う唾液腺導管癌に対し原発及び頸部リンパ節転移を手術により制御した後，肺転移に対し施行した化学療法が著効した症例を経験したので報告する．

症例は64歳男性，１年前から左顎下腺に腫瘤を自覚しており，CTで左顎下腺に腫瘍を指摘され当科に紹介された．当科での細胞診でclassV，PET/CTにて左顎下腺，左頸部及び肺に複数の集積を認め，左顎下腺癌（cT2N2bM1）と診断された．原発及び頸部リンパ節転移には手術が施行されSalivary dcut carcinoma，pT2N2bの診断であった．肺転移には化学療法が施行された．まずFP（5-FU，CDDP）での治療が行われたが腫瘍縮小効果を認めなかったため，次にNivolumabが使用された．Nivolumab使用により一時PRとなったが，最終的にはPDとなった．その後使用されたPTX＋Cmab（Paclitaxel，Cetuximab）４クール終了時のCT画像にて劇的な腫瘍縮小効果を認めた．その後も治療を継続しており，さらなる腫瘍縮小効果を認めている．

96. 下顎部に発生したGranular cell tumorの１例

○飯沼亮太・久世文也・西堀丈純・青木光広

岐阜大学医学部耳鼻咽喉科

Granular cell tumor顆粒細胞腫（以下GCT）は全身の皮下や粘膜下に発生するが頭頸部領域では舌，頬粘膜に発生する．Shwann細胞由来の良性腫瘍とされるが，稀に扁平上皮癌を同時発症することが報告されている．治療は腫瘍の完全切除が望まれるが，症例数が少なく，いまだ統一した見解はない．今回，右顎下部に発生したGCT症例を経験した．顎下部での発症は稀であり，文献的考察を加えて報告する．症例は41歳女性．右顎下部皮下腫瘤を自覚し当院皮膚科へ受診した後，当科へ紹介受診となった．右顎下部に弾性硬の腫瘤を認め，可動性は不良であった．初診時の単純CTでは右顎下部に広頸筋に沿って紡錘状の腫瘤形成（12×22mm）を認めた．細胞診を施行したが異型細胞を認めず，組織生検を行なったところGCTを示唆する所見を認めた．以後患者の希望で経過観察となっていたが徐々に増大（35×24mm）を認めたため初診時より約１年後に腫瘍全摘出術を行った．術後の病理結果では悪性所見を認めず，GCTとして矛盾しなかった．切除断端へも境界不明瞭な腫瘍の広がりを認めたが，術後２ヵ月での単純CTでは再発を認めず，経過観察中である．

97. 顎下腺腺様嚢胞癌肺転移に対するニボルマブの投与 —心肺停止蘇生後における使用経験—

○嘉陽祐紀・真栄田裕行・上里　迅・比嘉朋代
杉田早知子・鈴木幹男

琉球大学大学院医学研究科耳鼻咽喉・頭頸部外科学講座

【はじめに】抗 PD-1 抗体製剤であるニボルマブの，再発・転移頭頸部癌に対する使用が国内承認されてから 2 年が経過した．この間，実臨床における使用経験が蓄積され，奏功例が数多く報告されるようになった．その中には従来予後不良とされてきた癌腫においても，劇的な効果が得られた報告例が見られる．今回われわれは，予後不良の癌腫である腺様嚢胞癌の多発肺転移例に対し，ニボルマブを使用する機会を得た．心肺停止蘇生後のニボルマブ投与経験について，若干の知見と共に文献的考察を含めて報告する．【症例】患者は 58 歳の男性の顎下腺腺様嚢胞癌症例である．右顎下腺腫瘍に対し右顎下腺摘出術および上頸部郭清術が施行された．術後病理で腺様嚢胞癌（pT2N2b）と診断されたためアジュバント治療として放射線化学療法（CDDP）を追加した．1 年後出現した多発肺転移に対し CDDP，5-FU およびセツキシマブを用いた全身化学療法が施行されたが，経過中胸水貯留，膿胸など重篤な合併症が生じ心肺停止に至った．しかし心肺蘇生に成功し，同時に患者の強い闘病意欲もあったためニボルマブの使用が選択された．結果ニボルマブは 2-3 週間ごとに計 5 回投与することができたが，その後全身への多発転移をきたし永眠された．心肺蘇生から約半年間の生存であったが，この期間入退院を繰り返しつつも QOL は維持されていた．また患者の闘病意欲も最後まで衰えなかった．【結論】今回ニボルマブ投与は 5 回で終了せざるを得なかったが，心肺停止蘇生後の高リスク状況下においてもニボルマブを使用することができた．たとえ終末期であっても闘病意欲を失わない患者に対しては，希望としてニボルマブを提示できるのではないかと思われた．

98. 超音波を用いたワルトン管内唾石の術中同定法

○江崎伸一[1)]・田中伸和[2)]・丹羽正樹[3)]・濱島有喜[1)]
村上信五[1)4)]

1）名古屋市立大学大学院医学系研究科耳鼻咽喉頭頸部外科
2）豊田厚生病院耳鼻いんこう科
3）春日井市民病院耳鼻いんこう科
4）名古屋市立東部医療センター耳鼻いんこう科

唾石症は唾液腺の中や導管の中に石（唾石）ができることによって生じる病気であるが，顎下腺由来の唾石がほとんどで 90％程度を占める．X 線で不透過像を示すため，唾石の診断には CT が最も有用であると考えられる．術前の CT で唾石の局在，大きさを確認して手術に望むが，手術中唾石がワルトン管から移行部へ移動して唾石が触診できなくなったり，炎症後の硬結が唾石のように硬く触れたりと，唾石摘出術中に難渋することがある．全身麻酔の手術であれば舌下腺を広範囲に剥がしてワルトン管を露出する，もしくは内視鏡を挿入して顎下腺内まで観察することで唾石を摘出できるが，局所麻酔の手術では操作できる範囲にも限りがあり，唾石の摘出をあきらめるという事態もありうる．唾石はエコーで高吸収域を示すため，顎下腺内，移行部の唾石は頸部からの超音波検査で顎下腺とともに同定可能である．しかし，ワルトン管内の唾石は小さいため，頸部からの描出が困難であることが多い．口腔内からの触診と超音波検査の併用ができれば術中に唾石の局在が確認できると有用であると考え，本検討を行った．ほとんどの探査子は大きさの問題で口腔内での操作が不可能であったが，様々な探索子を試した結果，口腔内からエコーで唾石の描出が可能と考えられたため，本学会で報告する．

99. エコー併用下に摘出した耳下腺唾石の２例

○鈴木貴博[1)]・東海林史[1)]・野口直哉[1)]・齋藤雄太郎[1)]
小倉正樹[2)]・太田伸男[1)]

1）東北医科薬科大学耳鼻咽喉科
2）仙台市立病院耳鼻いんこう科

唾石は唾液腺体内もしくは導管内に発生し，その発生部位としては顎下腺部が最も多く，耳下腺部では少ない．唾液腺管内視鏡を利用することで唾液腺導管経由で唾石を摘出できる例があり，また口腔内外に切開を加える場合でも唾液腺を温存しながら内視鏡補助下に唾石を摘出できる例があり，我々の施設でも唾液腺管内視鏡手術に取り組んでいる．耳下腺唾石においてもステノン管経由で唾石を摘出することが可能となってきた．一方で内視鏡の進入性が悪く唾石に到達できない例も存在する．そのため，外切開法もしくは口内法に切り替える可能性があることも術前には想定しておかなければならず，その対策を講じる必要がある．最近我々は唾液腺管内視鏡とともに補助装置として超音波エコーを併用した耳下腺唾石症例を２例経験した．１例に対しては，内視鏡でステノン管内を観察したが唾石を視認できなかったためエコーで内視鏡と唾石の位置関係を確認し，外切開法に切り替えて摘出した．もう１例に対しては，内視鏡で唾石を視認できたが唾石摘出の際に砕けたため，破砕した唾石の遺残確認のためエコーを併用した．内視鏡で視認できない場合の体表外部からの唾石位置の特定や，内視鏡的摘出が可能な場合でも唾石遺残確認の補助として術中超音波エコーは有用と思われた．今回経験した症例の概要につき，若干の文献的考察を加えて報告する．

100. 当科における唾液腺内視鏡を用いた唾石摘出術の検討

○高原　幹・山木英聖・片田彰博・林　達哉
原渕保明

旭川医科大学耳鼻咽喉科・頭頸部外科

唾液腺内視鏡は Katz らが 1991 年に初めて内視鏡を用いて唾石手術を行い，Marchal や Nahlieli らにより開発，改良されてきた．当科では 2010 年から顎下腺唾石症に対し内視鏡を用いた手術に取り組んでおり，今回その成績について報告する．

当科にて 2010 年 10 月から 2018 年 3 月までに内視鏡を用いて手術を行った顎下腺唾石症 103 例（男性 43 例，女性 60 例，3-88 歳：中央値 38 歳）を対象に検討を行なった．患側は右が 58 例，左が 45 例であり，部位別では移行部が 93 例と最も多く，残りの 10 例は腺内であった．唾石のサイズは 3 から 25mm（中央値 8mm）であった．41 例（39%）にて内視鏡的操作のみで摘出，残りの 62 例（61%）は内視鏡補助下口内法により摘出した．口内から唾石が摘出できず顎下腺摘出に移行した症例は経験していない．手術時間は 17-195 分で中央値は 64 分であった．検討した大部分の症例において結石分析を行っているが結石の主成分はリン酸カルシウムであった．内視鏡下摘出群と内視鏡補助下口内法摘出群について比較してみると，患側に差は認められなかったが，唾石位置に関しては腺内唾石は全て補助下口内法で摘出されていた．また唾石の大きさは内視鏡下摘出症例では中央値が 5mm であったが，補助下口内法症例では 9mm と明らかに内視鏡下摘出が小さい結果となった．

術後合併症に関しては，全体で一過性の顎下腺腫脹が 34 例（33%），舌のしびれが 17 例（17%）に認められた．それらの症状は 1 例を除いて術後数ヵ月で改善した．また，術後半年程経過したのち，ガマ腫が発症した 3 例を経験した．術後出血，顔面神経麻痺などは現在のところ認めていない．これらのことから，唾液腺管内視鏡を用いた唾石摘出術は皮膚切開を避けることのできる審美性に優れた手術法であると考えられた．

101. 当院における Sialoendoscopy を使用した耳下腺，顎下腺唾石症例

○杉田　玄・保富宗城

和歌山県立医科大学耳鼻咽喉科・頭頸部外科

旧来，唾石症の治療法として外切開法と口内法がおこなわれてきた．治療法の選択は唾石の発生部位によって異なり，おおよそ腺内～移行部に発生した場合は外切開法，浅在性の場合は口内法が選択されてきた．しかしながら，それぞれメリット・デメリットがあり，外切開法は腺摘出するため根治性が望める一方で皮膚外切開による整容性の点が不利であることや，顎下線であれば下顎縁枝，耳下腺であれば上下枝をはじめとする顔面神経の障害の恐れがある．口内法は，整容性を保てること，唾液腺の温存ができる一方で，ワルトン，ステノン管の術後狭窄が生じ，再発のリスクが挙げられる．そんな中，1990 年代から唾石症に対して唾液腺内視鏡：Sialoendoscopy が実用化され始めた．日本では 2014 年から保険適応となり，近年その報告が散見されるようになってきた．当院では 2017 年から唾液腺内視鏡手術を開始し，耳下腺唾石症 3 例，顎下腺唾石 7 例を経験した．内視鏡は直接腺管腔内を観察できるため唾石の位置を的確に同定，さらに把持鉗子やバスケットカテーテルを使用することで摘出することができる．旧来法と異なり，切開が不要または開口部に小さな口内切開を加えるだけで済むので，整容性の維持や術後の合併症が少ないなど低侵襲な治療法として注目されているが，内視鏡のみで摘出が可能な唾石の大きさが限られる．我々が経験し得た 10 例の症例では内視鏡単独 5 例，内視鏡支援下口内法 4 例，頸部外切開 1 例であり，今回文献の考察と共に発表を行う．

102. 小児顎下腺唾石症の 2 例

○野内雄介・岡崎愼一・小泉　優

日本海総合病院耳鼻咽喉・頭頸部外科

小児の顎下腺唾石症は，成人と比較して稀である．また，小児の顎下腺唾石症の多くは導管内～導管開口部付近に存在し，顎下腺内や導管移行部に存在することはまれである．

当科で小児の顎下腺唾石症を2例経験したため報告する．

【症例 1】8 歳男児，3 週間前から口腔底の腫脹を自覚．食事の際に右頸部の腫脹と疼痛あり，食後自然軽快するエピソードを繰り返すため，近医耳鼻科を受診．右顎下腺唾石症が疑われ当科を受診した．初診時明らかな顎下腺炎の所見なく，CT にて顎下腺内に唾石を認め，鎮痛薬屯用と唾液腺マッサージにて経過観察を開始，軽度の症状はあるが急性症状はなく経過している．

【症例 2】9 歳男児，2 ヵ月前に右急性顎下腺炎として小児科にて抗菌薬を用いた加療を受け治癒した．その後症状なかったが，数日前からの右頸部の腫脹と疼痛のため当院小児科を受診．右急性顎下腺炎の再燃の診断で当科を精査加療目的に紹介受診．採血検査では炎症反応の上昇はなくＳ型アミラーゼの上昇のみを認め，パノラマエックス線撮影法で唾石を疑う陰影あり，CT にて右下腺唾液管移行部に唾石を認めた．右顎下腺唾石症と診断し，鎮痛薬屯用と唾液腺マッサージにて経過観察を行い，その後は症状なく経過し，1 ヵ月後のエックス線撮影では唾石を疑う陰影は消失しており，自然排石されたと判断した．

103. 唾液瘻を伴った耳下腺唾石症の一例

○丹羽正樹[1)2)]・江崎伸一[2)]・濱島有喜[2)3)]・村上信五[2)4)]

1）春日井市民病院耳鼻咽喉科
2）名古屋市立大学大学院耳鼻咽喉・頭頸部外科
3）はまじまクリニック
4）名古屋市立東部医療センター耳鼻いんこう科

唾液瘻は唾液腺や排泄管の損傷により，顔面皮膚や皮下に唾液の漏出，貯留を来す疾患である．唾石症の多くは顎下腺に発生し，耳下腺に発生することは稀である．その臨床症状は唾仙痛，唾液腺の圧痛等があり，CT 等の画像診断が有用である．今回我々は急性耳下腺炎で発症し，唾液瘻を併発した耳下腺唾石症を経験したので報告する．症例は 63 歳男性である．X 年 5 月下旬に左頬部を机の角で打撲した．7 月下旬に左耳下腺の腫脹と疼痛にて，口腔外科を受診した．ステノン管からの排膿を認め，急性耳下腺炎の診断で加療した．その後耳下腺炎の反復を認め，また頬部皮下に腫脹を認めたため，10 月初旬に当科に紹介受診となった．初診時の CT で左ステノン管に唾石を認め，拡張したステノン管付近に低 CT 値の皮下腫瘤を認めた．またエコーで唾石とその中枢側のステノン管の拡張，皮下腫瘤とステノン管の連続性を確認された．皮下腫瘤を穿刺したところ漿液性の液体が得られ，排液のアミラーゼ値は 1294U/L であり，唾液瘻と考えられた．穿刺後に圧迫処置をしたが，数日後に再腫脹を来した．その後ステノン管開口部をブジーで開大し，耳下腺マッサージの併用で自然排出を試みたが，耳下腺唾石，唾液瘻とも変化を認めなかった．そこで翌年 1 月に全身麻酔下耳下腺唾石摘出術を行った．まず内視鏡を挿入したが，咬筋を越えることができず，唾石を確認できなかった．そこで，唾石直上の皮膚を小切開し，エコーで唾石を同定しながら摘出した．唾液瘻は一旦増悪したが，その後改善した．現在 4 ヵ月経過したが再燃は認めていない．今回唾液瘻を伴う耳下腺唾石症という貴重な一例を経験した．唾液瘻は原因に応じて様々な治療法の報告があるが，唾石によるステノン管の閉塞を認めた場合は唾石の除去が有用と考えられた．我々が渉猟しえた範囲では唾液瘻を伴った耳下腺唾石症の報告はなかったが，文献的考察を交えて報告する．

104. 多数の石灰化物を伴った頬部小唾液腺唾石症の一例

○橋本英樹[1)]・佐藤和則[2)]・室野重之[1)]

1）福島県立医科大学医学部耳鼻咽喉科
2）一般財団法人太田綜合病院附属太田西ノ内病院耳鼻咽喉科

【はじめに】唾石症は，唾液腺内に何らかの原因により結石を生じ，唾液の通過および排出を障害し，その結果摂食時に唾液腺の腫脹および疼痛を来たす疾患である．今回，多数の石灰化物を伴った頬部小唾液腺唾石症を経験した．【症例】54 歳女性．29 年前，口腔内より右頬部病変に対して手術歴あり（詳細不明）．15 年前より右頬部の違和感を繰り返し，副鼻腔炎に準じて近医で加療されていた．20XX 年 8 月，右頬部の腫脹と疼痛，発熱が出現し，抗菌薬で加療するも改善せず，CT で右頬部に石灰化物をみとめた．20XX 年 9 月 5 日，精査加療目的に当院紹介受診となる．頭部単純 CT 画像では右頬部の口唇窩付近に石灰化病変をみとめた．右頬部病変に対して，全身麻酔下に口内法で摘出術を施行した．軟部組織を筋層下まで除去すると，球状の石灰化物を複数みとめた．摘出標本では，層状構造を有する石灰化物と腺房組織から構成される小唾液腺をみとめ，小唾液腺唾石症と診断した．【考察】多数の石灰化物を伴った小唾液腺唾石症を経験した．小唾液腺唾石症は外傷等によって生じると考えられているが，その多くは 1 つの石灰化物を伴うのみである．本症のように十数個の石灰化物を伴う小唾液腺唾石症は極めてまれであり，若干の文献的考察を加えて報告する．

105. ハイドロゲル創傷被覆・保護材（エピシル）を使用した症例の検討

○古家裕巳・佐々木淳・竹野幸夫

広島大学大学院耳鼻咽喉科学・頭頸部外科学

頭頸部癌に対する化学放射線療法は手術と並び，標準治療のひとつとなっている．その際に問題となってくる合併症の一つに口腔・咽頭粘膜炎がある．口腔・咽頭粘膜炎によって経口摂取量低下や治療完遂に影響を与えることもある．口腔・咽頭粘膜炎に対しては従来から用いられている含嗽や軟膏塗布に加え，半夏瀉心湯やポラプレジンク含嗽薬等の報告があるが，十分な効果があるとはいいがたい．当科では2018年5月より使用可能となった局所管理ハイドロゲル創傷被覆・保護材であるエピシルを，歯科と連携して口腔・咽頭粘膜炎に対して使用している．エピシルは口腔内病変の被覆および保護を目的とする非吸収性の液体で，口腔粘膜に噴霧すると数分以内に口腔粘膜の水分を吸収してゲル状になり，物理的バリアを形成するとされている．このバリアにより口腔・咽頭粘膜炎で生じる疼痛を緩和すると言われている．当科でのエピシルの使用経験について若干の文献的考察を加えて報告する．

106. 頭頸部放射線療法や化学療法による口腔粘膜炎に対して，エピシルの使用経験

○池田哲也・横井秀格・松本祐磨・佐藤　大
齋藤康一郎

杏林大学医学部耳鼻咽喉科学教室・顎口腔外科

【緒言】頭頸部がんに対する放射線療法や化学療法に伴う口腔粘膜炎は，接触痛，出血，嚥下障害，摂食障害などにより，がん治療完遂の妨げとなる有害事象である．2018年4月からハイドロゲル創傷被覆・保護材エピシル口腔用液（以下，エピシル）が口腔粘膜炎で生じる疼痛を管理・緩和する医療材料として保険収載された．今回われわれは，がん治療に伴う口腔粘膜炎に使用したエピシルの使用状況について後ろ向きに検討し，若干の知見が得られたので報告する．

【対象と方法】2018年8月～2019年5月までの，頭頸部がん放射線療法や化学療法によって生じた口腔粘膜炎患者に対してエピシルを使用した20例のうち，評価可能であった男性8例，女性9例の計17例（平均65.2歳）を対象とした．エピシル使用前の口腔粘膜炎の所見および症状をCTCAE Ver.4によって評価した．また，患者の使用感（効果あり，効果なし）についても後ろ向きに評価した．

【結果】原疾患は悪性リンパ腫4例，白血病3例，中咽頭がん3例，乳がん3例，下咽頭がん2例そして卵巣がん2例であった．治療は放射線照射のみが1例で他は全身化学療法であった．口腔粘膜炎Grade1からGrade2までの症例でエピシルにより疼痛緩和の効果がみられた．その一方でエピシルの刺激による灼熱感により疼痛が増強した症例もあった．また，口腔粘膜炎と高度の口腔乾燥が合併した症例では，エピシルが被膜とならず糊状に貯留してしまったため使用が困難であった．

【考察】Grade2以下の口腔粘膜炎の患者では疼痛管理に一定の効果が実感できた．しかし，広範囲に粘膜炎が認められる症例では塗布時の刺激による疼痛の増強や使用自体が困難となり十分な除痛効果を得られなかった．これらよりgrade3以上の重篤な口腔粘膜炎ではエピシルの効果が得られにくいことが示唆された．

107. 内視鏡下鼻副鼻腔手術を施行したARONJの一例

尹　泰貴[1)2)]・○藤野真琴[2)]・八木正夫[1)]・朝子幹也[1)]
岩井　大[1)]

1）関西医科大学耳鼻咽喉科・頭頸部外科
2）医仁会武田総合病院

骨吸収抑制薬関連顎骨壊死（Anti-resorptive agents-related Osteonecrosis of the Jaw, ARONJ）は，骨粗鬆症治療薬のビスホスホネート製剤投与や，悪性腫瘍に骨転移に対する治療であるRANKL抗体製剤投与によって引き起こされる難治性の顎骨壊死である．発生頻度は低いが，近年高齢化を背景に患者数の増加傾向を認めている．齲歯や歯周炎，根尖病変による感染を契機に顎骨壊死が出現すると考えられており，歯科的治療が重要となってくる．しかし，病変が広範囲に及び，近接する副鼻腔に炎症が波及すると，耳鼻咽喉科的な治療も必要となり歯科口腔外科と連携して治療に当たらなければならない．今回我々は，上顎骨のARONJを契機に難治性の副鼻腔炎を併発し，腐骨除去及び内視鏡下鼻副鼻腔手術を併用した症例を経験したので，若干の文献的考察を加え報告する．【症例】70歳代，女性．2年前から半年に1度，近医内科にて骨粗鬆症に対してビスホスホネート製剤の投与を行なわれていた．1年前に近医歯科医院にて右上小臼歯を抜歯．その後，口腔内への骨の露出が出現し，範囲が拡大してきたため当院歯科口腔外科に受診となった．頭部単純CT画像検査にて，上顎骨に遊離した腐骨と上顎洞から篩骨洞，前頭洞にかけての軟部陰影の充満を認めたため，当科に紹介受診となった．少量マクロライド療法を1ヵ月間行うも，副鼻腔陰影の改善を認めなかったため，上顎骨腐骨除去と同時に内視鏡下鼻副鼻腔手術を施行とした．

108. 口腔底・頤下部に発生した類皮嚢胞の2例

○熊井理美・三輪高喜

金沢医科大学医学部耳鼻咽喉科

【症例1】2歳，男児．【主訴】頤下部腫脹，排膿．【経過】出生時より頤下部皮下にしこりを認めていた．1歳6ヵ月時に頤下部皮膚の発赤，腫脹を認め当院形成外科受診，MRIにて正中頸嚢胞の感染との診断にて当科紹介となった．当科初診時，頤下部の腫脹と皮膚発赤を認めるも口腔底には視診・触診上異常所見を認めなかった．MRIでは口腔底から舌骨前方にかけて，最下方が皮膚に接した，索状陰影にてつながる3個の串団子様の嚢胞性病変を認め，皮様嚢腫が疑われた．その後，頤下部の皮膚感染を繰り返し，その都度切開排膿術が施行された．1歳8ヵ月時より排膿散及湯内服にて感染所見が消退したため手術は延期されていた．内服の中止により感染が反復したため，2歳7ヵ月時に全麻下に頤下部アプローチにて嚢胞摘出術を施行，皮膚組織も含めた3つの嚢胞を一塊として摘出し得た．摘出検体は粥状ならびにクリーム様内容物をふくむ嚢胞病変で，内部に気管分泌細胞などを認め成熟奇形腫の病理診断を得た．以後，再発ならびに感染は認めていない．【症例】19歳，女性．【主訴】右舌下部腫脹．【経過】右口腔底に無痛性の腫脹を認め当科受診，CTにて下顎骨内側に口腔底から顎下部におよぶ単胞性の嚢胞性病変を指摘された．がま腫を疑い全麻下に口内法にて舌下腺摘出術を行った所，舌下腺の下方に緊満性の嚢胞性病変を認めた．穿刺吸引では内容物を吸引できず被膜切開施行，内部に粥状物を認めたため皮様嚢腫と判断し，口腔内から全摘出を行った．摘出術翌日に口腔底から舌根部にかけての腫脹，呼吸困難が出現したため，気管切開術と口腔底術創の再開放を施行，口腔底には血腫の充満を認めた．術後4日目で腫脹改善を認めたため気管孔閉鎖を待ち退院となった．その後，5ヵ月程度は顎下部の食事時の腫脹を認めたものの，自然寛解した．病理結果は皮様嚢腫であった．口腔底に発生した類皮嚢胞2例を経験したので文献的考察を交え報告する．

109. 難治性口腔咽頭病変を呈したベーチェット病症例の検討

○曽根大貴[1)]・山田智史[1)]・岡村　純[2)]・細川誠二[1)]
峯田周幸[1)]

1）浜松医科大学耳鼻咽喉科・頭頸部外科
2）聖隷浜松病院耳鼻咽喉科・頭頸部外科

ベーチェット病は，口腔粘膜の再発性アフタ性潰瘍，眼症状，皮膚症状，消化管症状，外陰部潰瘍などを主症状とする原因不明の難治性再発性炎症性疾患である．症状のなかでも口腔から咽頭アフタ性潰瘍は，初発症状であることが多いため，耳鼻咽喉科を受診することが多い．しかし疾患特異性は高くなく，比較的まれな疾患であり，他の難治性口腔咽頭潰瘍を形成する疾患との鑑別が必要である．今回われわれは，咽頭痛，嚥下障害などを主訴に当科を受診し，ベーチェット病と診断された症例を経験したので報告する．症例1は67歳の女性．咽頭痛，嚥下時痛を主訴に，近医内科を受診し抗菌剤，鎮痛剤の投与を受けたが改善せず，近医総合病院耳鼻咽喉科に紹介となった．喉頭内視鏡検査で，喉頭蓋喉頭面から左披裂部にかけて白苔を伴う潰瘍性病変を認め，喉頭内視鏡下生検を施行したところ，非特異的炎症の診断であった．その後，咽頭喉頭の所見は増悪してきたため，当科を紹介受診となった．当科初診時も同様の症状と咽喉頭の所見であったため，当院免疫リウマチ内科に紹介し精査を行った．ベーチェット病診断基準の主症状を満たすことから，ベーチェット病の診断で免疫リウマチ内科での治療方針となった．症例2は51歳の女性．咽頭痛，耳痛にて近医内科を受診し抗菌剤，鎮痛剤の投与を受けたが改善せず，近医総合病院耳鼻咽喉科に紹介となった．喉頭内視鏡検査で，喉頭蓋舌根面に腫瘤を形成する肉芽様の病変を認めた．喉頭内視鏡下生検を施行したところ，非特異的炎症の診断であったが，咽頭喉頭の所見は増悪してきたため，当科を紹介受診となった．症例1と同様の症状と咽喉頭の所見であったため，当院免疫リウマチ内科に紹介し精査を行ったところ，ベーチェット病の診断で免疫リウマチ内科での治療方針となった．その他，当科で経験したベーチェット病について口腔咽頭潰瘍病変，臨床症状，検査，治療などについて比較検討した．

110. 難治性口腔咽頭潰瘍の3例

○小村さやか・岡田和也・松田信作

東京山手メディカルセンター耳鼻咽喉科

【はじめに】難治性口腔咽頭潰瘍とは原因不明で，適切な治療を行わないと1ヵ月以上治癒しない再発する咽頭潰瘍と定義される．潰瘍性病変を呈する疾患は多種多様であり，診断に苦慮する症例も少なくない．治療としてはステロイドの全身投与が有効であるが，長期投与を要する症例も多い．今回，我々は難治性口腔咽頭潰瘍の3症例を経験したので報告する．【症例1】58歳女性 喉頭蓋から舌根部を中心に潰瘍性病変の寛解増悪を反復しており，当科紹介となった．舌根部より生検を行い，病理組織学的検査ではulcerの診断だった．半夏瀉心湯投与で一旦改善するも増悪あり，コルヒチン投与を開始した．その後，縮小認めたが副作用により中止となった．現在，有症状時にステロイド投与を行いながらコントロールされている．【症例2】28歳男性　咽頭痛を主訴に当科を受診し，咽頭後壁に潰瘍性病変を認めた．ステロイドの全身投与で一旦は改善するも再燃し，その後はステロイドの局所・全身投与に対して反応不良となった．咽頭後壁の生検を行い，病理組織学的検査ではLympho-plasmacystic infiltrationの診断だった．その後，コルヒチン併用を開始し，ステロイドは漸減終了となった．現在，コルヒチンのみで経過観察されている．【症例3】37歳男性　咽頭痛を主訴に当科を受診し，右舌根部に潰瘍性病変を認めた．病変部位は口蓋弓や歯肉などにも変化しながら寛解増悪を反復し，ステロイドなしではコントロールが困難となった．その後，コルヒチン，PPIの併用を開始し，ステロイドは漸減終了した．現在コルヒチンのみでコントロールされている．【結果】いずれの症例もステロイド，コルヒチンの投与が有効だった．【まとめ】難治性口腔咽頭潰瘍の3例に対し，ステロイドを含む内服加療を行った．ステロイドの全身投与は有効なものの，寛解増悪を反復することが多く，症例によってはコルヒチンが有用な場合があると考えられた．

111. 診断に難渋した下咽頭潰瘍の一例

○森　照茂・星川広史

香川大学医学部耳鼻咽喉科学

口腔・咽頭領域の粘膜炎はアフタ性口内炎が圧倒的に多いが，感染症や薬剤性，原因不明なものなど多くの原因が存在し鑑別困難なこともある．口腔内病変だけでなく皮膚病変，眼病変，腎症状などを伴う全身性疾患の初発症状として耳鼻咽喉科医が初診する場合も多い．今回，我々は難治性咽頭潰瘍を主訴に，診断，治療に難渋した症例を経験したので報告する．症例は39歳男性．咽頭痛を主訴に前医を受診し，感染性咽頭潰瘍として初期治療は抗生剤投薬，ステロイド投与がなされていたが，症状の増悪とともに咽頭浮腫による気道閉塞を来し，当院に救急搬送され気道確保のため緊急気管切開を要した．この男性は頑固な咽頭潰瘍を呈し，最終診断に至るまでかなりの時間を要したが幸い確定診断に至り，専門医の治療を提供できている．口腔咽頭潰瘍は，時に重篤な局所症状を呈し，診断に難渋することがある．最終的な診断，治療は皮膚科，膠原病内科など他の診療科に委ねる場合もあるが，そこに至るまでの病状把握，適切な処置や専門医へのコンサルテーションなど我々耳鼻咽喉科専門医が果たす役割は大きく，難治性の場合は悪性腫瘍の除外も含め常に全身性疾患の可能性を考慮しながら適切な診断にたどり着けるよう注意を払う必要があることを再認識した．

112. 梨状陥凹瘻に対する化学焼灼療法

○室野重之[1)]・吉崎智一[2)]・橋本英樹[1)]

1）福島県立医科大学医学部耳鼻咽喉科
2）金沢大学医学系耳鼻咽喉科・頭頸部外科

【はじめに】 梨状陥凹瘻は急性化膿性甲状腺炎の原因となり，多くは幼小児期に感染が発症して診断される．90％以上は左側に見られることが特徴である．根本的な治療は頸部外切開による瘻管の摘出である．しかし，炎症性瘢痕のため瘻管の同定・摘出が困難なことも少なくなく，化学焼灼療法の有用性も散見される．

【症例】 梨状陥凹瘻の5例（右1例，左4例）に対してトリクロール酢酸（TCA）を用いて化学焼灼療法を施行した．うち2例は頸部外切開後の再燃であるが，3例は初回治療であった．全例で外切開による追加手術を行うことなく，症状の消失を認めているが，1例において施行後早期に症状の再燃を認めたため再度の化学焼灼療法を実施している．また，12歳および14歳の症例においては，術前の内視鏡検査の際にmodified Killian法を行うことにより梨状陥凹の瘻管開口部を確認し得た．

【考察】 梨状陥凹瘻に対するTCA化学焼灼療法は，2000年のKimらの16例の報告以降，散見されるようになった．当初は，頸部外切開による瘻管摘出後の再燃に対する治療としての意味合いが強かったが，2013年のKimらの44例の報告ではファーストラインの治療となりうるとしている．梨状陥凹での瘻管の開口部は，通常，化学焼灼療法の手術時に直達鏡下に確認される．しかし，瘻管の開口部を化学焼灼するという本手術の性格上，術前に確認できるとなお理想的である．咽頭造影では線状に瘻管が描出されることが多く，瘻管の開口を間接的に示すものとして有用であるが，直接的に観察するものとしてmodified Killian法による内視鏡検査も有用であると思われた．

113. 超高齢者の顎下部多形型脂肪肉腫の一症例

○比嘉朋代・真栄田裕行・鈴木幹男

琉球大学大学院医学研究科耳鼻咽喉・頭頸部外科学講座

今回我々は，超高齢者の顎下部に発生した，比較的まれであると考えられる多形型脂肪肉腫の一症例を経験したので報告する．症例は92歳の女性で，右顎下腫瘤にて当科紹介となった．右顎下部に軟性腫瘤をみとめ，口腔底にも突出する腫瘤をみとめた．単純CTでは顎下部から口腔底にかけて軟部陰影をみとめ，顎下腺は後方へ圧排されていた．単純MRIでは辺縁明瞭で被膜構造をもつ約60mm大の，内部T1低信号，T2等から高信号のまだらな腫瘤をみとめた．心疾患，肺疾患の合併症がなく，Performance status（PS）は2であった．増大傾向や疼痛の出現，腫瘤による経口摂取低下をみとめ，腫瘍摘出術を行った．術中迅速病理診断にて，悪性所見あり，上頸部郭清術を追加した．最終病理診断は多形型脂肪肉腫であった．高齢でもあり，術後の追加治療をせず経過観察となった．初回手術から12ヵ月，25ヵ月，29ヵ月，34ヵ月で局所再発をみとめそれぞれ瘍摘出術を行ったが，45ヵ月で再度局所再発をみとめ，その際は手術希望なく，初回手術から48ヵ月で死亡した．脂肪肉腫は大腿・臀部・後腹膜を好発部位とする軟部悪性腫瘍であり，全軟部肉腫の，10-16%を占める頻度の高いものの一つである．しかし，頭頸部領域での発生は，1.8-6.3%の頻度とされている．World Health Organization（WHO）分類で高分化型，粘液型，円形細胞型，多形型，脱分化型に分類され，組織型により臨床的特徴は大きく異なる．多形型脂肪肉腫は全脂肪肉腫の10%での腫瘍で，5年生存率は高分化型，粘液型が90%以上に対して，多形型は59%と比較的悪性度の高い腫瘍である．治療の基本は広汎切除となる．本症例のように超高齢者に対する治療指針にはPSが大きくかかわるとされ，手術にあったては術後のQuality of lifeという観点と術後の延命期間という観点の双方の配慮がなされるべきとされる．本症例の経過および治療法について，若干の文献的考察を加え報告する．

114. 嚢胞開放術を行ったBailey Ⅳ型鰓原性嚢胞の1例

○馬場洋徳・高橋奈央・岩井玄樹・堀井　新

新潟大学医学部耳鼻咽喉科頭頸部外科

鰓原性嚢胞の発生部位は，Baileyにより4型（Ⅰ－Ⅳ型）に分類され，頸動脈分岐部浅層のⅡ型が最多である．Ⅳ型は頸動脈より深層で咽頭壁の近くに存在する病変である．症状は咽頭痛，頸部痛，時に呼吸困難症状も伴う．治療法は手術が第1選択となるが，悪性腫瘍と異なり合併症や手術侵襲を考慮した手術方法やアプローチ法を選択する必要がある．今回われわれは口腔内から嚢胞開放術を行ったBailey Ⅳ型鰓原性嚢胞の1例を経験したので報告する．　症例は3歳女児，咽頭痛を主訴に近医総合病院耳鼻咽喉科を初診．右扁桃周囲膿瘍として全身麻酔科にて切開排膿術を受けた．5歳時に咽頭痛を主訴に再度同院受診した．CT・MRIにて右副咽頭間隙に嚢胞病変を認め，消炎治療を行うも不変であったため，6歳時に当科紹介となった．内視鏡検査にて上咽頭側壁の腫脹を認めた．MRIでは副咽頭間隙にT1高信号，T2等信号の34×25mm大の頭蓋底に隣接する嚢胞性病変を認め，Bailey Ⅳ型鰓原性嚢胞が疑われた．生検も兼ねて経口的嚢胞開窓術を行った．デービス開口器をかけた後，ネラトンカテーテルを挿入して軟口蓋を牽引した．硬性鏡を保持させて視野を確保し，腫脹した右咽頭側壁を切開したところ，泥状内容物の排出を認めた．嚢胞壁の一部を切除し，嚢胞壁と咽頭粘膜を縫合した．病理所見では，扁平上皮からなる嚢胞壁と壁内のリンパ球浸潤を認めたことから鰓原性嚢胞と診断した．術後6ヵ月現在，経過は良好である．　Bailey Ⅳ型鰓原性嚢胞の手術アプローチには外切開法，経口法がある．占拠部位や大きさによっては，摘出に下顎骨離断を伴う外切開が必要な場合もある．また大きさによっては経口的全摘出も可能である．本症例では年齢，手術侵襲を考慮し，外切開法や経口法による全摘出ではなく，開窓術を行った．開窓術の長期経過に関しては不明な点もあり，今後も長期にわたる経過観察が必要である．

115. 新しいエナジーデバイス，アクロサージを用いた頸部郭清術

○小山哲史・竹内裕美

鳥取大学医学部感覚運動医学講座耳鼻咽喉・頭頸部外科学分野

近年，頭頸部手術においてエナジーデバイスを使用する機会は増えている．多くは超音波振動や高周波電流を原理としている点が特徴である．手術時間の短縮，術者の結紮手技によらない止血，術者の負担の低減，縫合糸による感染リスクや異物反応の低減などがデバイスの使用目的となる．咽喉頭，甲状腺の悪性腫瘍またはバセドウ病甲状腺全摘に対しては超音波凝固切開装置等加算として診療報酬請求できるが，その点数は3,000点＝30,000円であるのに対し，多くの機器がシングルユースにも関わらず定価8万円前後と，病院側にとって負担となっているのが現状である．アクロサージは，日機装株式会社の販売するエナジーデバイスで2017年1月に発売となった．原理としてはマイクロ波による水分子の振動，つまりは電子レンジとほぼ同様の機構で凝固，シーリングを行うという全く新しいものとなっている．定価5万円程度で，納入価格は3万円台と現在の保険情勢に最も適合した価格設定である．頭頸部領域での使用報告はほとんどないが，当科では2018年7月からこちらのデバイスを使用しているので，1年間の使用経験や機器の特徴を報告する．

116. 経口的に開窓術を行い，感染コントロールを得た副咽頭間隙嚢胞の症例

○門脇嘉宣・平野　隆・梅本真吾・藤永真希
鈴木正志

大分大学医学部耳鼻咽喉科

【背景】副咽頭間隙の嚢胞性病変は極めて稀であるが，その中でも第二鰓裂原性に比べて第一鰓裂原性の嚢胞はさらに少数とされる．副咽頭間隙の腫瘍に対する手術アプローチについては様々に議論されるところではあるが，十分に展開できない術野の中に重要な血管や神経が多数存在している以上，手術による合併症は著しいQOLの低下や生命の危険にも繋がり得る．【症例】18歳女性．右耳下部・頬部の腫脹と痛みを主訴とし，3日前に近医内科から内服抗菌薬を処方されたが増悪傾向にあったため，地域の総合病院の耳鼻科を紹介受診した．開口障害と右軟口蓋の腫脹があり，扁桃周囲膿瘍を疑われて造影CTを施行した．右副咽頭間隙に30×50mm大の腫瘤を認めたため，当科に紹介受診となった．採血検査で炎症反応が高値であったことと画像所見から嚢胞病変に感染を合併したものと疑われ，同日から入院して抗菌薬とステロイドの点滴治療を開始した．局所の腫脹と採血での炎症反応の改善が得られ，いったん退院となった．その後の造影MRI検査では嚢胞性病変は外耳道方向へも進展する所見であったため，第一鰓裂嚢胞と診断した．手術加療の予定としたがその後もしばしば感染を繰り返し，その都度前医での抗菌薬点滴加療にて感染コントロールを行った．嚢胞病変は広範に内頸動脈と接しており，反復した感染の影響で癒着している可能性もあったため，手術では全摘出でなく経口的に開窓術を行った．内視鏡で嚢胞腔内を観察しながら洗浄を行って腔内の内容物の清掃を確認した．嚢胞壁を開口するように咽頭粘膜と縫合固定し，ペンローズドレーンを留置して手術を終了した．術後半年以上経過した現在，経口摂取に問題はなく，嚢胞の再閉鎖はなく感染も生じていない．今回の副咽頭間隙嚢胞に対する開窓術は安全に行うことができた．その上，若年女性の頸部に切開を加えずに目的とする感染コントロールを得られたことから，有用な術式と考えた．

117. ワルトン管内に迷入した魚骨異物の一例（症例報告）

○土地宏朋[1)]・古田　康[2)]

1）富山県立中央病院耳鼻いんこう科
2）手稲渓仁会病院耳鼻咽喉科・頭頸部外科

【緒言】口腔咽頭部の異物は日常診療でよく遭遇する疾患である．摘出は通常それほど困難なものではないが，異物が粘膜下に迷入してしまうと，著しく困難となる．今回，魚骨異物がワルトン管内に迷入した一例を経験したので報告する．【症例】40 代男性．夕食にカレイを食べた際に左顎下部の違和感が出現した．その後，症状に改善なく，翌日に当院を受診した．頸部に圧痛を認めず，視診や触診，咽喉頭内視鏡検査では，口腔咽頭部に魚骨を同定できなかった．単純 CT にて，口腔底左側に 2cm 長の細長い高吸収域を認め，魚骨異物の迷入が疑われた．術前診断としては，魚骨が口腔底粘膜に突き刺さりそのまま口腔底深部に迷入したと考え，全身麻酔下に経口腔的異物摘出術を施行した．左口腔底に下顎に沿った粘膜切開をおき，ワルトン管・舌下腺を確認しながら，異物を検索したが同定できなかった．その後，舌下腺を一部切除しながら 1 時間ほど検索していると，ワルトン管開口部より魚骨が自然に飛び出してきたため，そのまま摘出した．この時点で初めて魚骨はワルトン管内に迷入していたことが判明した．切開した粘膜を縫合し手術終了とした．術後経過は良好で，術後 4 日後に退院した．【考察】ワルトン管内に迷入した魚骨異物の症例は非常に珍しく，我々の渉猟する限り，本邦での報告はみられなかった．今回はワルトン管開口部より自然に排出されたため，無事摘出することができた．今後，CT にて口腔底深部に魚骨異物を認めた際には，ワルトン管内への迷入の可能性も考慮し，ワルトン管を露出した際に触診を入念に行い，場合によってはワルトン管の切開も検討する必要があると考えられた．

118. スキンステイプラーを指標に除去した舌迷入魚骨の 1 例

○林　政男・塚原清彰・白井杏湖

東京医科大学病院

【はじめに】魚骨の口腔内への刺入の大部分は口蓋扁桃や舌根部に認められ，舌異物は比較的稀である．魚骨全体が組織内に完全に迷入した場合は位置の特定に難渋する．特に可動性が大きい舌において異物の位置同定は困難である．その理由として，異物が移動しやすいこと，骨などの構成要素がないことが挙げられる．ステイプラーが舌異物の位置同定に有用であった例を経験したので報告する．

【症例】症例は 53 歳女性で，鱈の骨を誤って摂取した直後に舌に激痛を自覚し，その後も咽頭痛が持続するため前医を受診した．視診上明らかな異物を認めず，CT にて舌内に埋没する異物を認めたため，加療目的に当科を受診した．手術直前に舌を触診しながら CT 所見と痛みを指標に魚骨の位置を推定し，推定される埋没部が中心にくるように十字に，舌背にスキンステイプラーを用いて数箇所マーキングした上で CT を撮影した．手術中に同画像を参考に舌背のステイプラーを指標に魚骨の位置を確認しながら摘出を試みた．魚骨は頭尾方向に長軸をもつように埋没されていたため，接点の範囲が最も大きくなるように，左舌縁から舌を水平方向にスライスするように切開を入れて魚骨を摘出した．手術による合併症として，術後の舌運動障害や知覚障害を一次的に認めたが軽度であり経時的に改善し手術 5 日後に退院した．

【考察】舌埋没異物に対しての位置同定方法として，直視の他に，手術中の透視撮影，CT 撮影，エコーを用いた工夫が過去に報告されている．一方，今回の我々の工夫のように舌そのものに指標となる構造物を付加した報告は渉猟し得なかった．舌は可動し，筋肉の状態により変形するため，ナビゲーションシステムの使用も困難である．今回の工夫として，ステイプラーを用いて舌に直接指標を置いた．また，点ではなく線で，左右方向（X 軸）と前後方向（Y 軸）の二軸の指標を形成したことが位置同定に有用であった．

119. 口腔咽頭領域でのCT撮像の工夫

○日江井裕介・吉岡哲志・加藤久幸・櫻井一生
楯谷一郎

藤田医科大学医学部耳鼻咽喉科学教室

CTは短時間に生体内部の立体情報を取得できる非常に有用な検査である．日常診療において腫瘍や異物，感染症など，精査のためにCTを撮像する機会は非常に多い．しかし，口腔咽頭領域のCT撮像では被曝とともに，歯科用金属による金属アーチファクトが生じるという大きな問題点がある．歯科用金属の種類によってはアーチファクトにより近接する舌や歯肉，また中咽頭や耳下腺に至るまで広範囲に像の歪みやCT値の低下が生じ，病変の評価が困難になることを度々経験する．その場合には，観察可能な範囲での病変の評価を強いられ，MRIや超音波検査等の他の画像検査を併用して診断を行うことになる．

我々の施設では，金属アーチファクト低減再構成処理を用いたCT撮像法（Single Energy Metal Artifact Reduction：SEMAR）や，2017年に導入された超高精細CTを用いて開口させながら撮像することで，歯科用金属装着例でも口腔咽頭病変をCTで描出する工夫をしている．今回はこれらの工夫によりアーチファクトを軽減し詳細な評価が可能となり，臨床で有用であった舌癌や中咽頭癌，異物症例等について報告する．特に舌癌症例では歯科用金属によるアーチファクトの影響を受けやすい．AJCC/TNM分類第8版において，舌癌のT分類は腫瘍サイズに加えて，DOI（depth of invasion）が加わった．CTでは舌癌のDOI評価は困難なことも多く，MRIやエコーを使用していたが，高精細CTを用いることで鮮明な舌腫瘍が描出でき，腫瘍サイズやDOIについても詳細な評価が可能であった．軟部病変の評価にMRIも選択可能であるが，静止困難例やペースメーカーなどでMRIが不能な症例では，CT撮像の工夫が特に有用と考えられる．

120. 声帯白斑病変におけるi-scan OE機能による狭帯域光観察の有用性

○森崎剛史・竹内裕美

鳥取大学医学部感覚運動医学講座耳鼻咽喉・頭頸部外科学分野

Olympus社のNBI機能は声帯白斑病変の術前の組織型推定に有用であることが示唆されている．しかしPentax社の狭帯域光観察機能i-scan OE機能については有用性についての報告がない．このたびわれわれはi-scan OE機能の声帯白斑病変の組織型推定における有用性について検討した．2014年3月から2017年3月までに当科で喉頭微細手術を行った声帯白斑症例を対象とした．喉頭直達鏡挿入後，病変切除前にPentax社のビデオプロセッサEPK-i7000と軟性内視鏡VNL-1590STiを用いて白色光モードとi-scan OE機能とで声帯粘膜を観察し，動画として記録した．術後の組織診断で，高度異形成，上皮内癌，浸潤癌を悪性とし，炎症のみ，錯角化のみ，軽度異形成，中等度異形成を良性と分類した．i-scan OE機能での声帯粘膜の所見をIPCLパターンによってタイプ1から6に分類した．2人の耳鼻科医により，白色光での良性悪性の判定，i-scan OEでの良性悪性の判定を行った．白色光での悪性判定は病変が厚く表面が粗ぞうなもの，良性判定は薄く均一な白斑で表面が平滑なものとした．i-scan OEでの悪性判定はIPCLがより目立つタイプ4，5，6，良性判定はIPCLが目立ちにくいタイプ1，2，3とした．白色光での良性悪性判定と，i-scan OEでの良性悪性判定に差があるのかを検討した．

121. 下咽頭食道多チャンネルインピーダンス検査により治療法を確定し得た喉頭肉芽腫２症例

○鈴木猛司・黒川友哉・米田理葉・大木雄示
櫻井大樹・花澤豊行

千葉大学大学院医学研究院耳鼻咽喉科・頭頸部腫瘍学

保存的治療に抵抗する喉頭肉芽腫症例に遭遇する事は少なくない．また，手術治療後の再発率も高いとされている．本発表では24時間下咽頭食道多チャンネルインピーダンス検査（HMII）により，治療法を確定し得た喉頭肉芽腫症の２例を提示する．

【症例1】73歳男性．嗄声を主訴に近医耳鼻咽喉科を受診し，喉頭肉芽腫の診断でP-CAB 20mg，リザベン内服を1.5ヵ月行うも改善なく，当科受診となった．喉頭内視鏡にて左喉頭肉芽腫を認めた．HMIIでは胃内容物の異常高位逆流（APE: abnormal proximal exposure）を認め，生活指導およびP-CAB，リザベン内服を継続したところ，４ヵ月後に肉芽は消失した．胃内容物の逆流に対する治療を継続し，３年間再発を認めていない．

【症例2】71歳男性．咽喉頭異常感を主訴に近医耳鼻咽喉科を受診し，声帯腫瘍の診断で当科受診となった．喉頭内視鏡にて右喉頭肉芽腫を認めた．P-CAB 20m内服，ステロイド吸入を４ヵ月間継続するも改善を認めないため，HMIIを施行した．APEを認めず，胃内容物の逆流を原因とする喉頭肉芽腫症が否定的であると考えられたため，手術治療と音声指導を行った．手術９ヵ月後に再発は認められていない．

【考察】難治性喉頭肉芽腫症例に対してはHMIIを行い，胃内容物の咽喉頭逆流の有無を確認することが，治療法の決定に有用ではないかと考えられた．

122. 気管傍領域に生じた浸潤性胸腺腫の１例

○新井啓仁・大村　学・辻川敬裕・平野　滋

京都府立医科大学

気管傍に生じる腫瘍のなかで胸腺腫は鑑別疾患の一つにはなりうるが非常に稀である．異所性胸腺から発声した気管傍胸腺腫を経験したので若干の文献的考察を加え報告する．症例は70代女性，右気管傍領域に腫瘤を確認，右声帯麻痺を同時に指摘された．声帯麻痺はその後自然軽快，繰り返し細胞診を行ったが判定不可であった．経過観察方針としたが，５年後右声帯麻痺が再燃，また腫瘤の増大傾向を認めた．麻痺を生じていることからlow-grade malignancyの可能性を考慮し，手術を行うこととした．手術では腫瘍に反回神経は巻き込まれており切断，また腫瘍の気管，食道壁浸潤を認め，気管壁はshavingし，食道筋層の一部を合併切除した．病理組織結果から異所性胸腺に生じたA型胸腺腫と診断された．繊維性被膜外への浸潤性増殖を認めており，遺残のリスクが高いと考えられたため，術後照射54Gyを行った．手術後９ヵ月経過した現在で再発を認めず経過観察中である．

123. ガマ腫に対する高濃度 OK-432 局所注入療法

太田伸男・鈴木貴博

東北医科薬科大学耳鼻咽喉科

ガマ腫は，唾液腺疾患のなかでも日常診療において比較的遭遇する頻度の高い疾患である．臨床所見より，1）口腔底粘膜下に青みがかったのう胞状腫瘤が認められる舌下型と 2）口腔底にのう胞と顎下三角部に軟性の腫脹を認める舌下・顎下型，3）顎下三角部のみに軟性，びまん性の腫脹を認める顎下型に分けられ，舌下腺導管が何らかの原因によって損傷，破綻し，唾液が舌下腺から漏出することによって生じ，組織学的にはのう胞壁に上皮細胞を欠く偽のう胞と考えられている．しかし，ガマ腫が副咽頭間隙まで進展することは比較的少ない．OK-432（ピシバニール）は A 群溶連菌 Su 株をペニシリンで不活化した製剤で，癌の免疫療法剤として開発されたものである．局所に強い炎症を引き起こし，インターフェロンγ，TNF などの種々の炎症性サイトカインを誘導することにより免疫増強作用を現すとされている．本剤を癌性胸膜炎，腹膜炎などの際に胸腔や腹腔内に注入すると，腔内の癒着を促し胸水や腹水の貯留に対して非常に有効であることは多数報告され，広く認められている．1987 年の荻田らが OK-432 をのう胞内に注入する治療法を発表して以来，われわれもリンパ管腫に対して本療法を施行し，その有効性を確認している．今回，われわれはガマ腫症に対し高濃度 OK-432 局所注入療法を施行したので，その結果について報告する．

124. 当科における耳下腺腫瘍の臨床病理学的検討

○森倉一朗・青井典明・清水保彦・淵脇貴史
堀田優希江・川内秀之

島根大学医学部耳鼻咽喉科

耳下腺腫瘍は病理学的に多彩な組織像を呈し，治療も組織学的所見に応じて選択されているため治療方針が確立されていない．今回，われわれは，過去 24 年間に島根大学医学部附属病院耳鼻咽喉科において手術的治療を行った耳下腺腫瘍症例 228 例について病理組織学的に検討を行った．良性腫瘍は 180 例，悪性腫瘍が 48 例で悪性腫瘍が 20％を占めていた．良性腫瘍の病理組織診断は多形腺腫 83 例，ワルチン腫瘍が 61 例であり良性腫瘍の 80％を占めていた．その他，基底細胞腺腫が 11 例，筋上皮腫，オンコサイトーマが 3 例であった．悪性腫瘍の病理組織診断では，腺様嚢胞癌，扁平上皮癌が 6 例と多く，ついで粘表皮癌，腺房細胞癌が 5 例でその他腺癌，大細胞癌もあり多彩な組織像が認められた．Ki67 labeling index について 19 例について摘出した組織の免疫染色を行ったところ低悪性度の症例では 10％以下となっており高悪性度の症例では 20％を超えている症例が多かった．Ki67 labelig index は悪性度の指標として有用となる可能性がある．

125. 耳下腺腫瘍におけるFNAの新しい分類案～OMC分類～

○谷内政崇[1]・鈴木　学[2]・東野正明[3]・粟飯原輝人[3]
寺田哲也[3]・河田　了[3]

1）洛和会音羽病院
2）市立ひらかた病院耳鼻咽喉科
3）大阪医科大学耳鼻咽喉科頭頸部外科

穿刺細胞吸引診（FNAC）は耳下腺腫瘍の術前診断において一般的に行われている．1999年から2019年までの間に，当科で経験した耳下腺良性腫瘍（931例）および耳下腺悪性腫瘍（194例）全例でFNACを施行しており，FNAC結果から見た新しいFNAC診断分類であるOMC分類を提案する．FNACの結果報告の様式にはパパニコロウ分類などが使用されることがあるが，gradeやhistologyに言及した分類は存在しない．耳下腺腫瘍において良性腫瘍ではワルチン腫瘍，多形腺腫がほとんどであり両者で治療法は異なる．また悪性腫瘍ではgradeによって手術の際の切除範囲や顔面神経の取り扱い方が変わる．つまり，治療する立場から良性腫瘍に関してはhistologyが，悪性腫瘍に関してはgradeが手術前に必要な情報である．そのためOMC分類ではgradeやhistologyに関する分類を加え，より臨床に則した耳下腺腫瘍に焦点を絞った新分類試案となっている．OMC分類ではまず大項目としてI（細胞少数），M（悪性），B（良性），Nd（診断不能），Nn（非腫瘍性）に分類した．M，Bをさらに細分化し，M-1（組織型grade判明），M-2（gradeのみ判明），M-3（組織型，grade不詳），M-4（悪性疑い），B-1（組織型判明）B-2（良性のみ判明）とした．全症例を振り分けるとI（124例），M-1（59例），M-2（24例），M-3（25例），M-4（35例），B-1（705例），B-2（67例），Nd（54例），Nn（32例）となった．またM-1，M-2に関して永久病理からhistology，gradeの一致率に関して考察を行った．B-1，B-2に関してはFNACで多形腺腫，ワルチン腫瘍であった症例それぞれのhistologyの一致率に関して考察を行った．

126. PET-CT検査において集積を認めた耳下腺腫瘍症例の検討

○福井研太・八木正夫・藤澤琢郎・阪上智史
鈴木健介・清水皆貴・岩井　大

関西医科大学耳鼻咽喉科・頭頸部外科

PET-CT検査は様々な癌腫で病期診断に有用とされているが，耳下腺腫瘍においてはワルチン腫瘍や多形腺腫などの良性病変でも集積が見られることがあり，良悪性診断には向かない．一方他部位の悪性腫瘍の病期診断目的で偶発的に耳下腺に集積が見られる場合があり，その診断は慎重を要する．今回我々はPET-CT検査で集積を認めた耳下腺腫瘍症例で，細胞診あるいは病理組織診断結果が得られた症例について検討を行った．

127. 耳下腺手術における術中神経モニタリングの検討

○八木正夫・藤澤琢郎・鈴木健介・清水皆貴
福井研太・岩井　大

関西医科大学耳鼻咽喉科頭頸部外科

耳下腺手術における顔面神経温存は，腫瘍の完全摘出と並び最重要事項である．2012年4月に耳下腺手術における術中神経モニタリングの加算が新規収載され，当科では2013年以降，頻用するようになった．若干の文献的考察を加え耳下腺手術における術中モニタリングについて検討した．2006年1月から2019年3月末までに耳下腺腫瘍として当科で外科的治療を施行した512例のうち，良性腫瘍380例を対象に後向きに検討した．再発例や生検のみの症例は除外し，術中神経モニタリングを用いた150例（Monitered group）と用いなかった215例（Unmonitered group）を比較した．また顔面神経本幹から末梢へアプローチしたStandard antegradeと末梢から逆行性にアプローチしたRetrograde groupそれぞれについて顔面神経麻痺率，手術時間等を検討した．なおモニタリングはNerve Integrity Monitor 1.0あるいは3.0（Medtronic社）を使用した．Standard antegrade groupにおいてMonitered groupは約12%に，Unmonitered groupで約23%に一過性顔面神経麻痺を認めた．Retrograde groupではMonitered groupは約13%（2/16）に，Unmonitered groupでは約21%に一過性顔面神経麻痺を認めた．本幹からの顔面神経アプローチによる耳下腺手術およびRetrogradeアプローチによる耳下腺手術いずれでも，術中神経モニタリングは一過性顔面神経麻痺率を低下させる可能性が示唆された．同神経モニタリングのSystematic Reviewと同様の結果であった[1]．術中神経モニタリングは医療経済面を除けば，患者QOL向上のみでなく術者の負担軽減やメディカルスタッフ間の情報共有など利点は多く，愛護的操作を促す補助としても有用であると考える．

1）Sood AJ et al. Otolaryngol Head Neck Surg. 2015 Jan 27

128. 耳下腺粘表皮癌の病理組織と臨床像の比較

○東野正明[1]・木下一太[1]・鈴木英佑[2]・谷内政崇[3]
和田将輝[4]・菊岡祐介[4]・西川周治[2]・粟飯原輝人[1]
寺田哲也[1]・河田　了[1]

1）大阪医科大学耳鼻咽喉科・頭頸部外科
2）大阪府済生会吹田病院耳鼻咽喉科
3）洛和会音羽病院耳鼻咽喉科・頭頸部外科
4）市立ひらかた病院耳鼻咽喉科

耳下腺癌は頭頸部癌の中では比較的まれであるが，頭頸部非扁平上皮癌では最も多い．その特徴として，多彩な組織型の存在があり，単施設でのまとまった報告をしづらい．当科の耳下腺癌症例において最も多いのは粘表皮癌である．しかし，同じ粘表皮癌であっても様々な悪性度の腫瘍が存在し，その予後も様々である．Goodeらは，唾液腺粘表皮癌の病理学的特徴から嚢胞性成分，神経周囲浸潤，壊死，核分裂像，退形成などを指標に粘表皮癌の悪性度診断の指標を提示している．このたび，当科で初期治療した耳下腺粘表皮癌症例について，Goodeの分類を元に手術標本を病理学的に再検討した．その結果と，臨床データ（病期分類，術前悪性三徴候の有無，術前穿刺吸引細胞診，術中迅速病理診断，リンパ節転移の有無，治療後の経過など）を比較検討した．これらを若干の文献的考察とともに検討する．

129. 耳下腺癌における低 / 中悪性癌の診断と治療の問題点

○菊岡祐介[1)2)]・東野正明[1)]・粟飯原輝人[3)]・寺田哲也[1)]
河田　了[1)]

1）大阪医科大学耳鼻咽喉科・頭頸部外科
2）市立ひらかた病院耳鼻咽喉科
3）関西BNCT共同医療センター

耳下腺癌は比較的希少な癌であるだけでなく，さまざまな悪性度を有しているため，症例を集積することが難しく，診断や治療に難渋することがある．低 / 中悪性癌では，良性あるいは良悪性不詳の診断で手術を施行し，術後に悪性と判明されるケースがある．そのような場合，切除範囲が不十分であったり，適切な切除を施行していれば不必要であった術後照射の施行を余儀なくされることがある．そのためには，術前の穿刺吸引細胞診（FNA）を十分に吟味し，また悪性を示唆する症状や所見を見逃すことなく，さらに画像診断の詳細な検討が必要である．当科で 1999 年～2019 年に初回治療を行った耳下腺癌 196 例中，低 / 中悪性癌と診断された 110 例について検討を行った．平均年齢は 48.3 歳，性別では男：女は 44：56，T 分類では T1 から T4 がそれぞれ 24 例，60 例，14 例，12 例，N 分類では N0 が 104 例，N＋ が 6 例であった．ステージ分類別ではステージⅠからⅣはそれぞれ，21 例，62 例，14 例，13 例であった．同時期の高悪性は 84 例であった．病理組織型では低 / 中悪性症例において，多い順に mucoepidermoid carcinoma が 25 例，adenoid cystic carcinoma が 18 例，secretory carcinoma が 15 例，carcinoma ex pleomorphic adenoma が 12 例，basal cell adenocarcinoma と epithelial-myoepithelialcarcinoma が 11 例，acinic cell carcinoma が 10 例であった．悪性 3 徴候，FNA（Fine needle aspiration）の正診率，顔面神経の処理および術後の経過を追うことができた 158 例（低 / 中悪性癌 95 例，高悪性癌 63 例）の DSS（Overall disease-specific survival rate）および DFS（disease free survival rate）に関して高悪性度と比較を行い，耳下腺　低 / 中悪性癌に関して診断と治療の問題点に関して考察を行う．

130. 当科で加療した耳下腺房細胞癌と耳下腺分泌癌症例の検討

○寺田哲也・東野正明・粟飯原輝人・河田　了

大阪医科大学耳鼻咽喉科・頭頸部外科

【目的】乳腺分泌癌と同じ ETV6-NTRK3 融合遺伝子をもつ腫瘍として同定された比較的希少癌である耳下腺分泌癌（SC）について，その臨床的特徴と単一施設での治療成績を報告することを目的とした．【対象】腺房細胞癌（AcCC）と診断されていた 24 症例を対象に ETV6-NTRK3 融合遺伝子分析を施行し SC と AcCC に再分類をした．これら 2 群を対象にその臨床的特徴，細胞診および術中迅速診断における術前診断率，治療成績，免疫組織学的検討を行った．【結果】再分類の結果 SC は 14 例，AcCC は 10 例となった．SC では AcCC に比較し有意に男性に多く，有意に低年齢であった．Symptoms/signs は，両群間で差異を認めなかったが，MIR や US の所見にて腫瘍内部が不均一である症例が SC 症例において有意に高率に認められた．FNA における correct grade 率は AcCC で 60%，SC で 50%でありほぼ同等であった．術中迅速病理診断における correct grade 率は AcCC で 90%，SC で 93%であった．術後の局所再発は全 24 症例中 2 例に認めたが，いずれも AcCC 症例であり SC では，局所再発は認めなかった．本検討の AcCC および SC 症例では組織学的高悪性症例は無く，全例生存している．【まとめ】ETV6-NTRK3 fusion product の再検討をすると，これまで AcCC と診断されていた 24 例中 14 例が SC であり，AcCC と SC を比較すると，SC では有意に男性に多くまた若年であった．AcCC と SC は悪性度や予後の点からは臨床的に類似しているが，性差や好発年齢には差異を認めた．低悪性である SC と AcCC の予後については，長期に渡る症例の集積・検討が必要であると思われた．

131. 耳下腺拡大全摘術を施行した16例の検討

○阪本大樹[1)]・八木正夫[2)]・藤澤琢郎[2)]・鈴木健介[2)]
阪上智史[2)]・清水皆貴[2)]・岩井　大[1)]

1）関西医科大学香里病院
2）関西医科大学附属病院

【はじめに】耳下腺悪性腫瘍は頭頸部悪性腫瘍の数％程度と少なく，悪性度および臨床経過が病理組織型により様々である．よって同じステージであっても外科的治療は一定でない．【対象】当科で2006年1月から2017年12月までに病理組織診断が行われた耳下腺悪性腫瘍は85例（耳下腺腫瘍全体の約18％：転移性6例を含む）であった．後ろ向きに検討した．【結果】79例の原発性悪性腫瘍症例のうち，拡大耳下腺全摘術を施行した症例は16例であった．16例の平均年齢は59.5歳（28～84歳），男性15例，女性1例であった．16例全例で頸部郭清術が施行され，12例がN＋で，4例がN0であった．病理組織型は，Salivary duct carcinoma 6例，Adenocarcinoma NOS 3例，Carcinoma ex Pleomorphic adenoma invasive type 3例，Squamous cell carcinoma 2例，Mucoepidermoid carcinoma high grade 2例，Adenoid cystic carcinoma cribriform type 1例であった．8例に乳突削開術を施行し，7例に筋皮弁による再建を行った．以上，文献的考察を加え報告する．

132. 進行耳下腺唾液腺導管癌に対する内分泌療法の経験

○猿渡英美・奥田　匠・後藤隆史・中村　雄
東野哲也

宮崎大学医学部耳鼻咽喉・頭頸部外科

症例は50歳代男性で，当科初診の8ヵ月前から左耳下部の硬結を自覚し，1ヵ月前に近医耳鼻咽喉科を受診した．左耳下腺腫瘍が疑われたため当科に紹介された．家族歴・既往歴に特記事項はない．当科初診時には左耳下腺周囲から胸鎖乳突筋に沿って鎖骨上窩まで硬く腫脹していた．自発痛はなく，圧痛がわずかにあった．頤下に腫大リンパ節を触知した．開口障害や顔面神経麻痺は認めなかった．CTでは左耳下腺に明瞭な腫瘤影はみられなかったが，全体が対側に比し腫大し，周囲の皮下から胸鎖乳突筋に浮腫性変化を伴っていた．MRIでは同部はT2強調像で高信号を呈し，強い造影効果を認めた．細胞診では癌を強く疑う所見で，PETでは左耳下腺から胸鎖乳突筋周囲と，頤下・対側頸部リンパ節，第2・第4腰椎に異常集積を認めた．左耳下腺癌T4aN2cM1，病期ⅣC相当と考えられ，全身麻酔下に生検術を施行した．浮腫状の皮膚と耳下腺組織を病理検査に提出したところ，何れの組織にもHE染色では大きな多角形の細胞で核のクロマチンが増量した腫瘍細胞が認められ，一部充実胞巣状に増殖し，リンパ管や末梢神経，真皮，皮下組織にも浸潤が認められ，唾液腺導管癌の診断であった．免疫染色ではアンドロゲン受容体がほぼすべての腫瘍細胞で陽性であったが，HER2は一部に弱い陽性所見がみられるのみであった．根治治療の適応はないと判断し，奏功例の報告がみられる抗アンドロゲン薬（ビカルタミド）の投与を，倫理委員会の承認を得て開始した．また，セカンドオピニオンで受診した他院にて，LH-RHアゴニスト（リュープロレリン）の皮下注が開始され，アンドロゲン受容体が増殖に関与する前立腺癌での内分泌療法と同様のCAB（combined androgen blockade）療法となった．開始後5週で頸部浮腫の著明な改善を認めた．画像上も左耳下腺の縮小，造影効果の減弱，胸鎖乳突筋の腫大の回復を認めた．重篤な害事象はなく，10ヵ月頸部のCRを維持できた．

133. 再発耳下腺低分化癌に対するNivolumabの使用経験

○欄真一郎・竹内絵里香

JA愛知厚生連江南厚生病院

耳下腺癌に対する治療は手術が中心であるが，局所進行例に対する術後補助療法や遠隔転移例に対する治療は一定の見解がない．耳下腺癌は組織型が多様であり，悪性度や化学療法・放射線治療に対する感受性が異なることが要因である．また，免疫療法として免疫チェックポイント阻害薬（Nivolumab）は頭頸部癌に対して保険適応となっているが，耳下腺癌に対する有効性や，有効な組織型は明らかとなっていない．今回我々は，初期治療として手術を施行した局所進行耳下腺低分化癌で，術後補助療法として化学放射線治療をしたものの遠隔再発した症例に対して，Nivolumabでの治療を経験したので報告する．症例：53歳女性．既往歴：骨髄異形成症候群．現病歴：3ヵ月前からの右顎下部腫脹を主訴に当院受診．精査するも確定診断には至らず，定期受診を指示したがその後受診は自己中断された．3ヵ月後，左頸部・耳下部も腫脹してきたと再診．精査にて左耳下腺癌の両頸部リンパ節転移と診断された．経過：左耳下腺全摘術＋両頸部郭清術を施行した．顔面神経は合併切除とした．術後病理は低分化癌の診断であった．術後は補助療法としてCDDP＋RTを施行した．術後半年で多発する肺腫瘤影を認め，肺転移再発と診断した．同時に肝転移・骨転移も認めた．手術検体はPD-L1の発現がTPS＞50%であり，治療としてNivolumabを開始した．投与にてGrade 2の間質性肺炎を発症したため継続投与はできなかったが，その後の経過観察にて肺病変はわずかに縮小を認めた．手術から9ヵ月，Nivolumab投与から3ヵ月で原病死となった．本症例では間質性肺炎のためNivolumabの継続投与ができなかったが単回投与でもわずかに病変の縮小を認めた．前述のように耳下腺癌の免疫療法に関しては一定の見解はなく，組織型による奏効率の差も明らかでない．本症例は低分化癌であったが，今後，耳下腺癌に対する免疫療法の有効性の可能性を感じる症例であった．

134. 耳下腺悪性リンパ腫の臨床的検討

○川畠雅樹・井内寛之・黒野祐一

鹿児島大学医歯学総合研究科耳鼻咽喉科・頭頸部外科学

【はじめに】唾液腺に発生する悪性リンパ腫の占める割合は2～5%と比較的稀である．術前に診断することが困難な場合もあり，良性腫瘍の診断で手術を行った結果，病理診断で悪性リンパ腫と確定診断される報告例も少なくない．そこで，今回われわれは当科で経験した耳下腺悪性リンパ腫の診断までの経過についての臨床的検討を行なったので若干の文献的考察を加えて報告する．【対象と方法】2007年1月から2017年12月までに当科で病理学的診断のついた耳下腺腫瘍は177例であった．その中で悪性リンパ腫と診断された8例を対象とした．男性1例，女性7例，平均年齢は76歳（41～91歳）であった．病悩期間，臨床所見，血液検査（可溶性IL-2受容体値），画像所見，病理診断，病期（Ann-Arbor分類）の項目で検討を行なった．【結果】8例中4例がMALTリンパ腫，4例がびまん性大細胞型B細胞性リンパ腫（DLBCL）であった．MALTリンパ腫は病悩期間が6ヵ月～3年と長かったが，DLBCLは3週～3ヵ月と短かった．病病期2以上の症例では，IL-2受容体値が高く術前の時点で悪性リンパ腫が強く疑われていた．一方，病期1の症例ではIL-2受容体値が高値ではなく，術前に多形腺腫やワルチン腫瘍を疑われた症例があった．【結語】ワルチン腫瘍が疑われても病納期間が短い症例では悪性リンパ腫（DLBCL）の可能性を考慮する必要があると思われる．

135. 皮膚自壊を伴う耳下腺ワルチン腫瘍に対する局所麻酔下での手術経験

○竹内絵里香・欄真一郎

JA愛知厚生連江南厚生病院耳鼻咽喉科

耳下腺腫瘍は約90%が良性であり，CT，MRI，穿刺吸引細胞診（FNA）で良悪性の術前診断を行うことが一般的である．しかし，まれに術後に悪性と診断されることや，経過観察中に悪性転化することがある．悪性を示唆する所見としては疼痛，顔面神経麻痺，周囲組織への浸潤や皮膚自壊などがある．今回我々は皮膚自壊を伴う耳下腺ワルチン腫瘍を経験したため報告する．症例は82歳男性．近医で耳下腺腫瘍を指摘され当院紹介となった．MRIT2強調像にて高信号と等信号が混在した境界明瞭な腫瘍を認め，FNAの結果ワルチン腫瘍と診断した．老老介護のため手術希望なく経過観察となった．徐々に腫瘍は増大し初診から2年8ヵ月後に皮膚自壊した．軟膏処置で対応していたが，自壊部は増大し，出血を認めるようになったため手術による積極的加療が必要と判断した．また，腫瘍増大や自壊の所見から悪性を完全に否定出来ず除外の必要性も考慮し局所麻酔下で右耳下腺部分切除術施行した．皮膚自壊部は頸部皮弁にて閉鎖可能であった．術後病理はワルチン腫瘍で癌の合併は認めなかった．ワルチン腫瘍は良性腫瘍では多型腺腫の次いで多く，50歳以上の男性に多くみられる．悪性転化は0.3%と稀である．ワルチン腫瘍の自壊は稀だが，皮膚自壊すると処置や頻回の通院のためQOLが低下する．皮膚自壊は腫瘍増大，皮膚外傷，頻回の穿刺，腫瘍感染，低栄養などが複合的に関わり発症する．手術加療で治癒するため，積極的な治療が望ましいと考えた．

136. 耳下腺良性腫瘍に対する皮膚切開線の検討

○山本圭佑・黒瀬　誠・小幡和史・大國　毅
近藤　敦・高野賢一

札幌医科大学耳鼻咽喉科

耳下腺腫瘍の手術では通常S字状皮膚切開が用いられることが多い．近年では審美性確保のためにfacelift incision（FLI）やretroauricular hairline incision（RAHI）を用いた手術方法が報告されている．当科でも耳下腺良性腫瘍手術に対してこれらの方法を取り組んできたので，S字状皮膚切開とFL/RAHIの比較検討を行ったので報告する．対象は2017年1月から2019年3月までに札幌医科大学耳鼻咽喉科にて耳下腺良性腫瘍手術を行った32例を検討した．S字状切開（S字）を行った症例は18例，FLI/RAHIを行った症例は14例であった．内訳は男性が13例，女性が19例（S字～男：女＝6：12，FLI/RAHI～男：女＝7：7），年齢は12～76（中央値48歳，S字：54歳，FLI/RAHI：45歳）歳であった．疾患別では多型腺腫24例，ワルチン腫瘍4例，基底細胞腺腫2例，その他2例であった．腫瘍長径の中央値はS字：42.5mm，FLI/RAHI：23mm，腫瘍局在はS字が18例全例で浅葉，FLI/RAHIでは3例が深葉，11例が浅葉であった．平均手術時間はS字：157分，FLI/RAHI：169分であった．術後合併症は顔面神経麻痺がS字：7例（38.9%），FLI/RAHI：2例（14.3%）であった．唾液瘻はS字：3例（16.7%），FLI/RAHIでは認めなかった．皮弁虚血はS字：3例（16.7%），FLI/RAHI：2例（14.3%）であった．facelift incision（FLI）やretroauricular hairline incision（RAHI）は耳下腺手術における術後の整容面に配慮する有用な切開法と考えられた．

137. 良性耳下腺腫瘍の術後一時的顔面神経麻痺の回復期間とその要因

○木下一太[1)2)]・東野正明[2)]・鈴木英佑[3)]・谷内政崇[4)]
和田将輝[5)]・菊岡祐介[5)]・西川周治[3)]・粟飯原輝人[2)]
寺田哲也[2)]・河田　了[2)]

1）大阪医科大学附属病院医療総合研修センター
2）大阪医科大学耳鼻咽喉科・頭頸部外科
3）大阪府済生会吹田病院耳鼻咽喉科・頭頸部外科
4）洛和会音羽病院耳鼻咽喉科・頭頸部外科
5）市立ひらかた病院耳鼻咽喉科

側頭骨から出た顔面神経は耳下腺内で4～5本に分岐しながら走行する．術前に耳下腺内の顔面神経の走行を描出することは困難であり，腫瘍と顔面神経の位置関係については術前にMRIや超音波エコーなどの画像診断で腫瘍の局在診断をおこなっているが，最終的には顔面神経の走行は術中所見で確認することとなる．耳下腺良性腫瘍に対する手術では，顔面神経を温存することが必須となるが，ある程度の大きさになるといずれかの枝が顔面神経と接する．したがって，当科では基本的に顔面神経を本幹で同定し，顔面神経の走行を末梢に追跡し，十分に確認しながら，安全確実に神経を温存するようにしている．しかしながら，術中に顔面神経は切断していなくても，術後顔面神経麻痺を生じてしまう事がある．術中の神経刺激装置については2016年以降の症例でほぼ全例で使用している．このたび，耳下腺良性腫瘍に対して1999年2月から2019年4月までの約20年間に当科で初回手術を施行した889例を対象とした．対象者の性別は男性406例，女性483例，年齢は中央値54歳（12～86歳）であった．病理組織型は多形腺腫540例，ワルチン腫瘍215例，嚢胞50例，基底細胞腺腫43例，その他41例であった．これらの症例に対して，耳下腺葉部分切除術を施行し，その翌日に顔面神経麻痺の有無を確認した．術前に顔面神経麻痺を生じていた症例は1例もなかった．術後顔面神経麻痺は181例（20.4%）に生じていた．これら術後顔面神経麻痺を生じた181例における麻痺の発生の要因と回復までの期間について，性別，年齢，病理組織型，腫瘍径，腫瘍の局在，手術時間，出血量，神経刺激装置の使用の有無などを検討した．若干の文献的考察とともに報告する．

138. 当科で経験した大唾液腺腫瘍の術前診断に関する検討

○大國　毅・近藤　敦・黒瀬　誠・小幡和史
山本圭佑・高野賢一

札幌医科大学耳鼻咽喉科

唾液腺腫瘍に対して，治療方針決定するためには良悪性の推定が重要となるが，腫瘍の組織型は多彩であり術前診断は必ずしも容易ではない．

穿刺吸引細胞診は侵襲性が低く，かつ良悪性の正診率が80-90%と有効な検査法である．しかし，検体不良や低悪性度癌における偽陰性例もあり，その他の検査所見も考慮し総合的に判断する必要がある．

MRI検査は唾液腺腫瘍の局在や進展範囲の確認だけでなく，良悪性の判定も可能とされる．Dynamic studyより得られるTime Intensity Curve（TIC）パターン，拡散強調画像，腫瘍形態などから質的診断が行われる．

今回われわれは，2012年1月～2018年12月の7年間，当科で手術し確定診断が得られた大唾液腺腫瘍新鮮例を対象とし，術前診断における穿刺吸引細胞診および画像検査の有用性についてretrospectiveに検討した．全体では144例，性別は男性65例，女性79例，年齢は12～89歳（平均57.1歳），発生部位は耳下腺108例（良性90例，悪性18例），顎下腺36例（良性24例，悪性12例）であった．組織型は多形腺腫87例，ワルチン腫瘍20例，その他良性腫瘍7例，悪性腫瘍30例であった．穿刺吸引細胞診では，良悪性に関して感度63%，特異度98.2%であった．Dynamic studyは72例に施行され，TICパターン別では，漸増型は多形腺腫，急増急減型はワルチン腫瘍が多く，プラトー型は37.5%が悪性腫瘍であった．これらの結果に加え，Apparent diffusion coefficient（ADC値）などその他の所見を組み合わせることで画像検査による術前診断が向上するか，本症例での結果および若干の文献的考察も加え報告する．

139. 当院における唾液腺導管癌の臨床的検討

○青木由宇・吉崎智一

金沢大学附属病院耳鼻咽喉科頭頸部外科

唾液腺導管癌は唾液腺癌の高悪性度群に属しているが，症例数が少なく，有効な治療法は未だに確立されていない．今回，当院における唾液腺導管癌についての臨床的検討を行った．2010 年 8 月から 2018 年 7 月までに当院で初回治療を行った唾液腺悪性腫瘍は 34 例で，うち唾液腺導管癌の症例は 10 例であった．平均年齢は 64.4 歳，原発部位は耳下腺が 7 例，顎下腺が 3 例であった．病期別で分類すると，ステージ 1 が 1 例，ステージ 2 が 1 例，ステージ 4A が 7 例，ステージ 4C が 1 例であった．全例において手術が施行され，ステージ 4 の症例には術後に放射線照射や白金製剤併用放射線照射が行われた．ステージ 4C の症例を除く 9 例のうち，4 例は再発を認めた．無増悪生存期間の中央値は 15.3 ヵ月であった．唾液腺導管癌は稀であり予後不良の疾患であるが，ヒト上皮増殖因子 2 型（human epithelial growth factor receptor type 2; HER2）やアンドロゲン受容体（androgen receptor; AR）の発現のある症例に対し，分子標的薬を用いて良好な成績を得た報告もあり，その考察を含め報告する．

140. 唾液腺腫瘍手術後の口蓋欠損に対して口蓋粘骨膜弁にて再建を行った 3 症例

○佐藤　大・齋藤康一郎

杏林大学医学部付属病院耳鼻咽喉科・頭頸科

【はじめに】軟口蓋および硬口蓋が広範囲に切除された場合には，適切な再建が行わなければ術後の鼻呼吸障害，構音障害，嚥下障害を引き起こす．周囲組織も含めて広範囲に切除される場合には腹直筋皮弁などのボリュームのある組織を用いた再建を行い，軟口蓋が首座の欠損に対しては前腕皮弁などの遊離再建組織が用いられることが多いが，片側軟口蓋の欠損や硬口蓋の小さな欠損に対してより低侵襲な口蓋粘骨膜弁による再建の報告も散見される．今回我々は小唾液腺腫瘍（悪性・良性含む）に対する摘出手術後の軟口蓋・硬口蓋の欠損に対して口蓋粘骨膜弁を用いて再建を行い，術後の機能などに関して検討を行った．【症例】1 例目は軟口蓋原発の 5cm を超える多形腺腫で半側軟口蓋の欠損に対して，2 症例目は軟口蓋原発の腺様嚢胞癌にて半側軟口蓋の欠損に対して，3 症例目は中咽頭原発腺様嚢胞癌再建手術後の局所再発にて半側軟口蓋硬口蓋の比較的小さな欠損に対して口蓋粘骨膜弁を用いて再建を行った．【結果】3 症例ともに常食を摂取可能であり，鼻呼吸，会話機能も良好であった．【考察】口蓋欠損後の口蓋粘骨膜弁による再建は侵襲が低く，手術操作も比較的簡便であり，軟口蓋の片側のみの切除，または硬口蓋の小欠損に留まる症例ではよい適応と思われた．

口 咽 科　2019；**32**(3)：263(A)（総会号）

口 咽 科　2019；**32**(3)：263(B)（総会号）

141. 再発・転移唾液腺癌に対してニボルマブを使用した3例

○天野彰子[1)]・岡崎愼一[2)]・岡崎　雅[1)]・多田雄一郎[3)]

1）山形大学医学部耳鼻咽喉・頭頸部外科学講座
2）日本海総合病院耳鼻咽喉・頭頸部外科
3）国際医療福祉大学附属三田病院頭頸部腫瘍センター

唾液腺癌はその発生自体が稀である上に，組織型も多彩であることから，薬物治療の標準的レジメンはまだ確立されていない．免疫チェックポイント阻害剤であるニボルマブは，プラチナ抵抗性の再発転移頭頸部扁平上皮癌に対して全生存期間の延長が示されており，今回我々は3例の再発・転移唾液腺癌に対しニボルマブを使用したため，その経験とPD-L1発現率について報告する．

【症例1】40代男性，右顎下腺低分化型腺癌．初診時に多発骨転移を認めており，骨転移巣に対する放射線治療の他，CBDCA/DTX6コース施行し一時奏功するも，治療後半年で新規の骨転移病巣を認めた．TS-1内服療法やCBDCA/PTX3コース施行したが治療後2ヵ月で骨転移巣の増大を認め，ニボルマブを導入．9回の投与を行ったが治療効果判定はPDであり，ニボルマブの治療開始から5ヵ月半後に死亡した．Grade 3以上の有害事象は認めず，PD-L1発現率は1%であった．

【症例2】50代男性，右耳下腺導管癌．耳下腺全摘術後に化学放射線療法としてCDDP3コース施行したが治療後1年で頸部リンパ節転移，肺転移，骨転移を認め，アンドロゲン遮断療法を施行．しかし転移巣の増大を認め，CBDCA/PTX 6コース施行したが，頸部リンパ節転移巣が残存し，ニボルマブを導入した．治療開始後2ヵ月でPDとなり，脳転移に対してガンマナイフを施行したが効果はみられず，ニボルマブでの治療開始から10ヵ月後に死亡した．Grade 3以上の有害事象は認めず，PD-L1発現率は1%であった．

【症例3】60代男性，右耳下腺導管癌．耳下腺全摘後に化学放射線療法としてCDDP 2コース施行するもPDとなり，CBDCA/PTXに変更し2コース施行したが縦郭リンパ節転移，胸膜播種を認めた．ニボルマブを導入し，PFSは5ヵ月であったがその後がん性胸膜炎を認めた．自覚症状は増悪なく，その後もニボルマブ継続の方針となり，現在10ヵ月経過している．Grade 3以上の有害事象は認めず，PD-L1発現率は0%であった．

日本口腔・咽頭科学会会則

昭和63年９月３日施行
平成21年９月11日改正
平成24年５月12日改正
平成27年９月11日改正
平成29年９月８日改正

第１章　総　　則

第１条（名　称）

本会は，日本口腔・咽頭科学会（Japan Society of Stomato-pharyngology）と称する．

第２条（事務所の所在地）

本会の事務所を，〒135-0033　東京都江東区深川２丁目４番11号　一ツ橋印刷株式会社内に置く．

第２章　目的および事業

第３条（目　的）

本会は口腔・咽頭科学ならびにこれに関連する学問の進歩，発展を図ることを目的とする．

第４条（事　業）

本会は前条の目的を達成するために次の事業を行う．

１）学術講演会等の開催
２）会誌の発行
３）口腔および咽頭に関する研究と調査，ならびに知識の普及
４）その他，前条の目的を達成するために必要と認める事業

第３章　会　　員

第５条（会　員）

本会は正会員，名誉会員，準会員，賛助会員をもって組織する．

１）正会員は本会の目的に賛同する医師とする．
２）名誉会員は細則に定める資格を有する者で，理事会において推薦し評議員会の議を経て総会で承認された者とする．会費は免除し，終身とする．
３）準会員は上記以外で本会の目的に賛同する個人とする．
４）賛助会員は本会の目的に賛同し，その事業を賛助する個人または団体とする．

第６条（会員の権限）

正会員，名誉会員および準会員は学術講演会等に参加する資格を有し，会誌その他の配付を受け，これに投稿することができる．

第７条（会員の入会手続）

１）入会を希望する者は本会所定の申込用紙に必要事項を記入し，それぞれ細則に定められた入会金を添えて申込むものとする．
２）準会員として入会を希望する者は本会の役員または評議員１名の推薦を必要とする．
３）入会の可否は理事会において審査し決定する．
４）賛助会員として入会を希望する場合，入会金は必要としない．

第８条（会　費）

１）会費および入会金は細則に定めるところによる．
２）会費は前納とする．

第９条（退会および除名）

１）退会を希望する者は，本会に届け出るものとする．ただし，既納の会費，入会金は返却しない．

２）会費を理由なく２年以上滞納した者は退会とみなす．

３）本会の目的に反して，本会の運営を妨げ，または本会の名誉を著しく損なう行為のあった者は，理事会の決議によりこれを除名することができる．

第４章　会長，役員，評議員，参与，顧問，および幹事

第 10 条（種別および定数）

１）本会に会長１名，次期会長１名，を置く．

２）本会に役員として，理事長１名，理事 12～14 名，監事２名を置く．

第 11 条（会長および役員の任期）

１）会長，次期会長の任期は１年とする．

２）理事，監事の任期は３年とし，理事は連続２期までとする．

第 12 条（会長および役員の職務，権限）

１）理事長は本会を代表し，会務を総理する．

２）会長は，総会および学術講演会を主宰する．

３）次期会長は，次年度の総会および学術講演会の準備に関する職務を行う．

４）理事は，理事会を構成し，会務を執行する．

５）監事は本会の会務ならびに経理会計を監査する．

６）会長，次期会長は理事会に出席することができる．

第 13 条（会長および役員の選任）

１）理事は，評議員会において評議員の中から選出する．選出の方法は細則による．

２）監事は，評議員会において評議員および参与の中から選出する．選出の方法は細則による．

３）理事長は理事の互選とする．

４）会長，次期会長は理事会において推挙し評議員会の議を経て総会で承認された者とする．

第 14 条（評議員）

１）本会に評議員若干名を置く．

２）評議員の任期は３年とする．
ただし推薦によらない評議員がその職を辞したあとも任期中は評議員として留まることができる．

３）評議員は評議員会を構成し，本会の重要事項を審議する．

４）評議員の選出は，細則の定めるところによる．

第 15 条（参　与）

１）本会に参与若干名をおくことができる．

２）参与は評議員会に出席して意見を述べることができるが，採決には加わらない．

３）参与の任期は３年とし，再選は妨げない．

４）参与の選出は細則の定めるところによる．

第 16 条（顧　問）

１）本会に顧問若干名を置くことができる．

２）顧問は理事長の要請のあるときは理事会，評議員会に出席して意見を述べることができる．

３）顧問は理事会の議を経て，正会員の中から理事長が委嘱する．

第 17 条（幹　事）

１）本会に幹事若干名を置く．

２）幹事の任期は３年とする．

３）幹事は役員を補佐する．

４）幹事は，理事会の議を経て，理事長が任免する．

第5章　会　　議

第18条（総　会）

1）総会は原則として年1回理事会の議を経て，理事長が召集する．

2）総会においては会長を議長とし，事業計画ならびに収支予算についての事項，事業報告および収支決算についての事項および本会の運営に関する重要事項の承認を受けねばならない．

3）総会の議事は出席会員の過半数の同意で定める．ただし，総会において議決に参加することのできるものは正会員のみとする．

4）理事長が必要と認めたときは，理事会の議を経て，臨時総会を召集することができる．この場合の議長は理事長とする．

第19条（理事会）

1）理事会は理事長がこれを召集する．

2）理事会においては，理事長が議長となり，本会の事業を企画し，必要な一切の事項を審議し運営する．

第20条（評議員会）

1）評議員会は理事長がこれを召集する．

2）評議員会においては，会長が議長となり，本会の重要事項を審議する．

第6章　委　員　会

第21条（委員会）

1）理事長は必要に応じ，理事会の議を経て所定の問題に関する委員会を置くことができる．

2）委員会は委員長1名，委員若干名をもって構成する．

3）委員長および委員は理事長が委嘱する．

第7章　会　　計

第22条（本会の経費）

本会の経費は入会金，会費，寄付金，その他の収入をもってあてる．

第23条（会計年度）

本会の会計年度は7月1日より次年の6月30日までとする．

第8章　会則の改正

第24条（会則の改正）

本会則を改正するには理事会の審議を通して，評議員会，総会の承認を得なければならない．

日本口腔・咽頭科学会細則

第１条（会費・入会金）

１）本会会員の年会費は次の通りとする．

正 会 員　　年　　額　10,000 円

準 会 員　　年　　額　10,000 円

賛助会員　　一口年額　50,000 円

２）入会金は　2,000 円とする．

第２条（名誉会員）

名誉会員は本学会に著しく貢献し，次の項目に２つ以上該当する者であり，理事会が推薦し評議員会の議決ならびに総会の承認を得た者であること．

１）理事長，会長の職にあった者

２）理事の職に３期以上あった者

３）口腔・咽頭科領域において特に優れた業績のあった者

第３条（役員，評議員，参与の選出）

１）役員の選出

イ）理事の選出は，評議員の互選による．理事にあっては，12 名連記，無記名投票とし，監事にあっては，評議員による２名連記，無記名投票とする．

ロ）選挙は選挙管理委員会が管理する．委員長および委員は正会員の中から理事長が委嘱する．

ハ）投票による選出理事の定数は 12 とする．

ニ）理事，評議員は選出時 65 歳を越えて再任できない．
ただし大学定年が 65 歳以上の場合は当該大学の定年を越えないものとする．

ホ）投票によらない推薦理事は理事長が推薦し，理事会の議を経て決定される．

ヘ）理事長の選出は理事の互選により単記，無記名投票とする．

２）評議員の選出

イ）正会員である教室主任教授または主任教授が当該教室より推挙した正会員とする．

ロ）理事長は理事会の議を経て本学会のために特に必要と認めたもの若干名を推薦評議員として加えることができる．

３）参与の選出

イ）正会員であり，65 歳以上 75 歳以下であって本会に著しく貢献した評議員の中から理事会で推挙し理事長が委嘱する．

第４条（臨時会員および購読会員）

１）本会に臨時会員および購読会員を置くことができる．臨時会員は当該年度の学術講演会に参加し会誌に投稿することができる．

２）臨時会員は 4,000 円を，また購読会員は正会員に準ずる年会費を納めるものとする．

第５条（年次幹事の推薦）

１）本会の運営を円滑にするために会長および次期会長の担当施設より，年次幹事として１名を推薦することができる．

２）任期は１年とする．

第６条（日本口腔・咽頭科学会奨励賞：Encouragement Award of the Japan Society of Stomato-pharyngology に関する内規）

１）口腔・咽頭科学の発展のため，日本口腔・咽頭科学会会誌「口腔・咽頭科」（以後，会誌と略す）の充実を目的として，会誌に掲載された優秀な論文を選出し，奨励賞を賦与するものとする．

２）名称は，日本口腔・咽頭科学会奨励賞とする．

３）選考の対象者は，投稿が受理された時点で原則として 40 歳以下の本学会会員および筆頭著者で，当該年度

の会誌１号，２号に掲載された原著論文もしくは症例報告の中から，１編を選出する．

４）選考方法

イ）編集委員会において，該当する会誌に発表された原著論文もしくは症例報告の中から，原則として３編を推薦する．

ロ）理事会は編集委員会において推薦された３編の論文より，優秀論文１編を選出する．

ハ）選考に際して，各理事は自ら関係する論文が推薦された場合は投票に加わらないこととする．

５）結果の告示

イ）事務局は奨励賞受賞内定者に通知する．

ロ）受賞者の発表は会誌に掲載され，会員に周知される．

６）受賞者の表彰は総会で行い，賞状と副賞（10 万円）を賦与するものとする．

７）受賞者は表彰時の総会において講演の機会を賦与される．

役員・評議員・幹事等　名簿

理事長	三輪高喜			
理　事	岩井　大	香取幸夫	川内秀之	河田　了
	黒野祐一	阪上雅史	塩谷彰浩	鈴木正志
	中田誠一	丹生健一	原渕保明	兵頭政光
	村上信五			
監　事	市村恵一	友田幸一		
顧　問	形浦昭克	小松崎　篤	西村忠郎	馬場駿吉
	増田　游	村上　泰	夜陣紘治	山下敏夫
	吉原俊雄			
名誉会員	金子敏郎	武田一雄		
参　与	池田　稔	市村恵一	岸本誠司	甲能直幸
	鈴木　衛	友田幸一	内藤健晴	久　育男
	氷見徹夫	湯本英二	吉原俊雄	
評議員	赤木博文	朝蔭孝宏	飯田政弘	池田勝久
	生駒　亮	井之口　昭	猪原秀典	岩井　大
	植田広海	宇佐美真一	梅野博仁	大上研二
	大久保公裕	大島猛史	太田伸男	大森孝一
	小川　郁	折田頼尚	欠畑誠治	香取幸夫
	川内秀之	河田　了	北原　糺	倉富勇一郎
	黒野祐一	肥塚　泉	小島博己	小林一女
	齋藤康一郎	阪上雅史	坂田俊文	佐藤宏昭
	鮫島靖浩	塩谷彰浩	清水猛史	將積日出夫
	菅澤　正	鈴木秀明	鈴木雅明	鈴木正志
	鈴木幹男	曾根三千彦	竹内万彦	竹内裕美
	武田憲昭	竹野幸夫	近松一朗	塚原清彰
	堤　剛	土井勝美	東野哲也	中川尚志
	中田誠一	西﨑和則	西野　宏	丹生健一
	橋口一弘	羽藤直人	原　浩貴	原渕保明
	春名眞一	兵頭政光	平野　滋	藤枝重治
	藤原啓次	星川広史	保富宗城	堀井　新
	本間明宏	増山敬祐	松延　毅	松原　篤
	峯田周幸	三輪高喜	村上信五	室野重之
	山下　拓	山下裕司	山岨達也	山田武千代
	吉崎智一	和田弘太		
幹　事	寺田哲也	任　智美	森倉一朗	八木正夫
	山村幸江	山本純平		
年次幹事	渡辺哲生	本蔵陽平		

（2019年8月10日現在）

原 著 号 投 稿 規 定

（2018 年 9 月 13 日改訂）

1. 口腔・咽頭科原著号への投稿者は共著者も含めて原則として日本口腔・咽頭科学会会員に限る．
2. 投稿原稿は口腔および咽頭領域に関するもので，他誌に発表されていない論文に限る．
3. 投稿に際しては下記の点に注意する．規定に従わないものは受理しない．

1）原稿は 3 部提出すること．

原稿は 3 部のうち 2 部はコピーでもよいが，写真については，3 部ともコピーは認めない．

2）使用機種およびソフトを明記した CD-ROM 等電子媒体を添付すること．

3）原著論文は刷り上がり 20 頁（図表を含む）までを原則とする．

4）題名は原則として 20 字以内とし，10 字前後の略題をつけ，英文タイトルを必ず附記すること．

英文タイトルは文頭のみ大文字とすること．

5）本文は日本語または英語とする．

日本語は当用漢字，現代かなづかい，ひらがなを用い，1 頁 400 字で行をあけずに楷書横書きとし，ページ数を入れること．

英文は A4 用紙に double space でタイプし，ページ数を入れること．

6）外国人名，和訳しにくい用語のほかは日本医学会医学用語委員会編「医学用語事典（南山堂）」「耳鼻咽喉科学用語集（金芳堂）」による和文を原則とする．

7）原著論文は 300 字以内の和文要約および 3〜5 語の日本語キーワード，200〜300 語の英文抄録（対象，方法，結果，結論を明確に含んだもの）とその和訳，日本語キーワードに対応する英語のキーワードを添えること．

8）原著論文以外は 300 字以内の和文要約および 3〜5 語の日本語キーワードとそれに対応する英語のキーワードを添えること．

9）1 頁目に題名，略題，英文タイトル，著者名（日本語および英語），所属（日本語および英語），連絡先，メールアドレス，筆頭者の生年月日（著者の生年月日は奨励賞の選考に際し必要となる），別刷希望部数，別刷請求先を記載すること，英語表記の著者名は語頭を大文字，フルネームとすること．

2 頁目に和文要約とキーワード，3 頁目に英文抄録とキーワード，および和訳を記載すること．

4 頁目より本文とし，原著は原則として「目的」「対象」「方法」「結果」「考察」「結論」を明確に記載し，「謝辞」「付記」「文献」「図」「表」「図表のタイトルおよび説明」の順に原稿を整えること，原著以外はこの限りではない．

10）図（写真を含む）・表の掲載はモノクロームを原則とし，グラフは平面図とし，そのまま製版できるよう明確にすること．なお，図表は学会発表等で使用した power point での作図表そのままではなく，投稿原著として適切な字体を用い，背景や陰影などは消去したうえで提出すること．

また，上下を明示し，一連の番号をつけて本文と別に添付すること．

カラー掲載（著者負担）を希望の場合はその旨明記すること．

他誌の図表を引用する時は，版権のある出版社から転載許可を受けること．

11）引用した文献は，本文中において該当箇所の右肩に順次番号をつけ，文献の欄にその番号を引用順に列挙すること．

（例）後藤ら[1]，睡眠時無呼吸症候群[5, 7, 9-12]

12）引用文献の記載は以下の形式による．

共著者多数の場合は，著者の数は 3 名まで記し，それ以上は，邦文では「他」欧文では「et al」を用いて省略すること．電子文献の記載については，「SIST 参考文献の書き方（http://sist-jst.jp/handbook/sist02_2007/main.htm）」を参照すること．

・原著の場合

（例）濱田奈緒子，増田　毅，関根大喜，他：多発性肺転移と骨転移をきたした顎下腺多形腺腫例．口咽科 2011; 24: 97-101.

（例）Winkler E, Goldan O, Regev E, et al: Stensen duct rupture（sialocele）and other complication of the Aptos thread technique. Plast Reconstr Surg 2006; 118: 1468-1471.

・単行本の場合

著者名：題名．編集者名，書籍名．発行地，発行社名；発行年度（西暦），p. 初めの頁-終わりの頁.

（例）猪　初男：扁桃の免疫臓器としての位置づけ．野坂保次，猪　初男，斎藤英雄　監，扁桃．東京，日本医事新報社；1985，p. 465-477.

（例）Brodsky T: Tonsillitis, tonsillectomy and adenoidectomy. Bailey BJ, Johnson JT, Kohut RI, eds. Head & Neck Surgery-Otolaryngology, Philadelphia, JB Lippincott Co.; 1993, p. 833-847.

13）原稿作成に当たっては，その内容の倫理性に十分配慮する．人を対象とする医学系研究についてはヘルシンキ宣言を遵守するとともに，内容に応じてインフォームド・コンセントを明記する．また，個人情報保護法に抵触しないように十分配慮し，当該研究が各施設内の倫理審査委員会あるいは治験審査委員会等の承認のもとにおこなわれたことならびにその承認番号を明記する．動物を用いた研究については，当該施設における動物の保護および管理に関する規定を満たすことならびにその承認番号を明記する．症例報告においても，必要に応じて同様に対応する．

4. 投稿論文の採否，掲載順などは査読の上編集委員会で決定する．
5. 校正は初校正を著者校正とする．
6. 別刷は，希望部数を原稿表紙に朱記すること．発刊後の増刷は行わない．
7. 掲載実費は下記による．
   1）論文印刷費は 40,000 円まで学会負担とし，それを超える分は著者負担とする．
   2）図版，表組，カラー，その他特殊印刷に要した費用は著者負担とする．
   3）別刷を希望する場合は 30 部単位で費用は著者負担とする．
   4）英文抄録の校閲費用は著者負担とする．
8. 投稿原稿は原則として返却しない．
9. 本誌に掲載された論文の著作権は日本口腔・咽頭科学会に帰属する．
10. 利益相反に関しては，日本耳鼻咽喉科学会が定める規定に準じて，投稿時に有無について明記すると共に，日本口腔・咽頭科学会の所定の様式により提出すること．
11. 投稿および校正原稿は下記宛に，簡易書留等，配達の記録が残るものにて送付すること．
    E-mail では受け付けない．

送付先：日本口腔・咽頭科学会事務局

〒 135-0033　東京都江東区深川 2-4-11　一ツ橋印刷（株）学会事務センター内

TEL：03-5620-1953　FAX：03-5620-1960

編集担当理事：阪上雅史・兵頭政光
編 集 委 員 長：山村幸江
編　集　委　員：木村百合香・鴫原俊太郎・中島逸男・橋口一弘
藤本保志・松延　毅

原　稿　募　集

口腔・咽頭科　Vol. 33 2020　の原稿を募集します。

〒 135-0033　東京都江東区深川 2-4-11　一ツ橋印刷（株）学会事務センター内

日本口腔・咽頭科学会事務局

TEL 03-5620-1953　　FAX　03-5620-1960

E-mail : jssp @ onebridge.co.jp　　URL : http : //www.jssp.umin.jp/

日本口腔・咽頭科学会誌「口腔・咽頭科」投稿票

（本票をご記入の上，原稿に同封してお送りください）

1. 論文種別　□ 原　著　□ 症　例　□ 総　説　□ 手　技　□ ノート
（該当する種別に✔を入れてください）

2. タイトル　＿＿＿＿＿＿＿＿＿＿＿＿＿＿＿＿＿＿＿＿

略　　題　＿＿＿＿＿＿＿＿＿＿＿＿＿＿＿＿＿＿＿＿
（タイトルは原則 20 字以内，略題は 10 字前後）

3. 著 者 名
① ＿＿＿＿＿＿＿＿　② ＿＿＿＿＿＿＿＿
③ ＿＿＿＿＿＿＿＿　④ ＿＿＿＿＿＿＿＿
⑤ ＿＿＿＿＿＿＿＿　⑥ ＿＿＿＿＿＿＿＿
⑦ ＿＿＿＿＿＿＿＿　⑧ ＿＿＿＿＿＿＿＿
⑨ ＿＿＿＿＿＿＿＿　⑩ ＿＿＿＿＿＿＿＿

4. 図　　表

□ カラー掲載希望なし
□ カラー掲載希望あり（カラー希望図表番号：　　）

5. 別刷部数　＿＿＿＿＿部（30 部単位でのご注文となります）

6. 連 絡 先
氏　名
所　属
ＴＥＬ（　　）　　－　　内線（　　）
E-mail

7. 別刷請求先（連絡先と異なる場合はご記入ください）
氏　名
所　属
ＴＥＬ（　　）　　－　　内線（　　）
E-mail

・不備事項のご連絡，査読結果の送付はメールで行います．メールアドレスは必ずご記載ください．

利益相反（conflict of interest）に関する申告書

日本口腔・咽頭科学会　御中

論文種別：□　原　著
□　症　例
□　総　説
□　手　技
□　ノート

論 文 名：

Ⅰ．投稿論文の内容，結論，意義，或いは意見について他者との利害関係はありません．

年　　月　　日
代表著者名（署名）＿＿＿＿＿＿＿＿＿＿＿＿＿＿＿＿＿＿＿＿印

Ⅱ．投稿論文の内容についての利益相反（conflict of interest）に関しては、共著者を含めて以下の通り申告します．
（研究費の助成，その他の人的・経済的支援，一企業につき 1 年間で 100 万円以上の講演料や原稿料などについて下記に記載してください．あわせて，論文中にもその内容を記載してください）

［記載欄］

年　　月　　日
代表著者名（署名）＿＿＿＿＿＿＿＿＿＿＿＿＿＿＿＿＿＿＿＿印

複写される方へ
本誌に掲載された著作物を複写したい方は，著作権者から複写権等の行使の委託を受けている団体から許諾を受けて下さい.
尚，著作物の転載・翻訳のような，複写以外の許諾は，直接本学会事務局へご連絡下さい.

既刊学会誌（バックナンバー）の入手先

前年度までのバックナンバーは下記へ譲渡し取り扱っておりますので，直接お問い合わせください。

株式会社 東亜ブック
〒178-0061　東京都練馬区大泉学園町 5-27-11
Tel：03-5947-4781　　Fax：03-3923-4539
E-mail：st@toabook.com　　http://www.toabook.com

口腔・咽頭科　第 32 巻　第 3 号

2019 年 8 月 10 日　発行

編集・発行　日本口腔・咽頭科学会
〒135-0033
東京都江東区深川 2 丁目 4 番 11 号
一ツ橋印刷(株)学会事務センター内
TEL　03 - 5620 - 1953
FAX　03 - 5620 - 1960
E-mail：jssp@onebridge.co.jp
URL：http://www.jssp.umin.jp/

印　　刷　一ツ橋印刷株式会社
〒135-0033
東京都江東区深川 2 丁目 4 番 11 号
TEL　03 - 5620 - 1953
FAX　03 - 5620 - 1960

日本口腔・咽頭科学会賛助会員

小野薬品工業株式会社
キッセイ薬品工業株式会社
日本メドトロニック株式会社
ノーベルファーマ株式会社
HOYA株式会社
株式会社名優

以上6社
（2019年8月10日現在）